


Mezinárodní kongres | International Congress

 PRAŽSKÉ **DENTÁLNÍ** DNY  
 PRAGUE **DENTAL** DAYS



 **ABSTRAKTY**  
ABSTRACTS

**13. – 14. 10. 2023**

PVA EXPO PRAHA, Praha 9 - Letňany

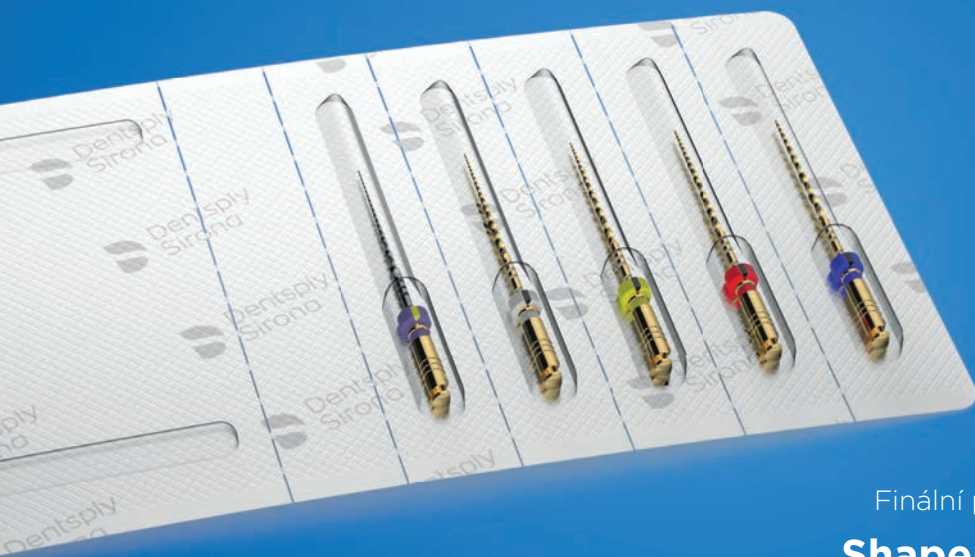SUPPLEMENT LKS, říjen 2023 | ISSN: 1212-5725

**+**  
**WE  
KNOW  
ENDO.**

**MAILLEFER**

ProTaper Ultimate™

**Jedna sekvence pro pokrytí celé škály  
anatomických situací**



**F1, F2**


Finální preparace

**Shaper**

Preparace

**Slider**

Hladká cesta



# PRAŽSKÉ DENTÁLNÍ DNY PRAGUE DENTAL DAYS

26. ročník mezinárodního kongresu  
Pražské dentální dny pořádá Česká stomatologická komora



Kongres se koná pod záštitou ministra zdravotnictví  
prof. MUDr. Vlastimila Válka, CSc., MBA, EBIR

## ODBORNÝ VÝBOR

MUDr. Michaela Beznosková Seydlová, Ph.D.  
doc. MUDr. et MUDr. Lukáš Hauer, Ph.D.  
MUDr. Robert Houba, Ph.D.  
prof. MUDr. Lydie Izakovičová Hollá, Ph.D.  
MUDr. Rudolf Jakl  
MUDr. Ladislav Korábek, CSc., MBA  
MUDr. Magdalena Koťová, Ph.D.  
MUDr. Jan Netolický, Ph.D.  
MDDr. Petra Poláčková, Ph.D., MBA  
MDDr. Martin Rota  
MUDr. Jiří Sedláček  
prof. MUDr. Antonín Šimůnek, CSc.  
doc. MUDr. Roman Šmucler, CSc.  
MUDr. Jan Šváb  
MUDr. Eva Tuzarová  
doc. MUDr. et MUDr. Peter Tvrdý, Ph.D.  
MUDr. Lenka Vavříčková, Ph.D.

Kongres PDD 2023 se koná společně s veletrhem Pragodent 2023

 **PRAGODENT**  
29. MEZINÁRODNÍ DENTÁLNÍ VELETRH

# UZAVŘÍT DOBROU POJISTKU NETRVÁ DÉLE NEŽ ČIŠTĚNÍ ZUBŮ

**Nenechte si ujít  
benefity pro členy  
a zaměstnance ČSK:**

- ▶ profesní pojištění
- ▶ pojištění ordinace
- ▶ slevy na soukromé pojištění

Načtěte QR kód, vyplňte  
webový formulář a o zbytek  
se postaráme my.



*Vaše Kooperativa*

# PRAŽSKÉ DENTÁLNÍ DNY PRAGUE DENTAL DAYS

ZLATÝ PARTNER PDD 2023

PARTNER PDD 2023



STŘÍBRNÝ PARTNER PDD 2023

KONGRES PODPOŘILI



MINISTERSTVO  
PRŮMYSLU A OBCHODU

# Dentivac<sup>®</sup>

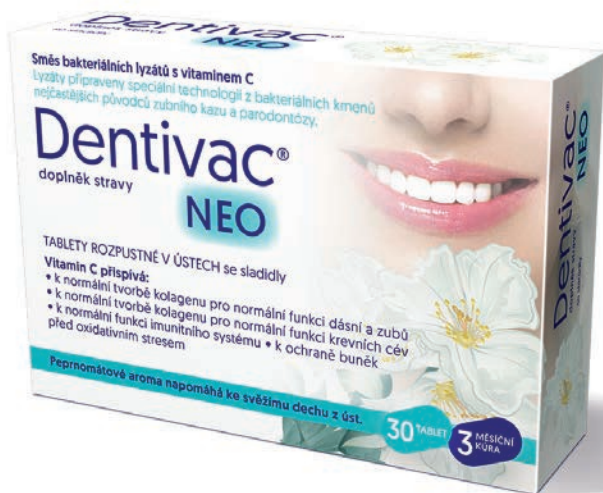doplňěk stravy

## NEO

Tablety rozpustné v ústech, se sladidly

**Směs bakteriálních lyzátů s vitamínem C**  
připravena speciální technologií z nejčastějších původců  
**zubního kazu a parodontózy.**

- *Streptococcus mutans* • *Actinomyces viscosus*  
• *Porphyromonas gingivalis*
- *Aggregatibacter actinomycetemcomitans*  
• *Propionibacterium acnes*



**Vitamin C přispívá:**

- ke tvorbě kolagenu pro normální funkci dásní a zubů
- ke tvorbě kolagenu pro normální funkci krevních cév

**V jednom balení dávka na 3 měsíce.**

**Dostupný v lékárnách.**

[www.dentivac.cz](http://www.dentivac.cz)



**Výrobce:**  
Bioveta, a. s., Medical Department  
Komenského 212, 683 23 Ivanovice na Hané



**Distributor:**  
S&D Pharma CZ, spol. s r. o.  
Písnická 22, 142 00 Praha 4

<b>Program přednášek .....</b>	<b>6 – 9</b>
<b>Přehled workshopů .....</b>	<b>12 – 13</b>
<b>Abstrakty přednášek .....</b>	<b>16 – 39</b>
<b>Pátek 13. 10. 2023</b>	
Hlavní sál .....	16 – 18
Vedlejší sál 1 .....	19 – 21
Vedlejší sál 2 .....	22 – 25
<b>Sobota 14. 10. 2023</b>	
Hlavní sál .....	26 – 29
Vedlejší sál 1 .....	30 – 33
Vedlejší sál 2 .....	34 – 37
<b>Posterová sekce .....</b>	<b>38 – 39</b>
<b>Odborný program – přehled .....</b>	<b>43</b>

Mezinárodní kongres Pražské dentální dny, říjen 2023, ročník 25, s. 1 – 44

(Suplement časopisu LKS, 2023, ročník 33, číslo 10). ISSN: 1212-5725

Vychází ročně. Datum vydání: 5. 10. 2023. Místo vydání: Praha, Česká republika

Vydavatel: Česká stomatologická komora, Slavojova 22, Praha 2, PSČ 128 00, IČO: 00224286

Kontaktní osoba: Dagmar Hynková

Pro ČSK vyrobil: tiskárna AF BKK

Uzávěrka: 27. 9. 2023

# PROGRAM | PÁTEK 13. 10. 2023

## HLAVNÍ SÁL

- 09:00 – 09:30** Zahájení
- 09:30 – 10:30** **Diagnostika slin v zubní praxi aneb Poznejte nepříznivé faktory dříve, než s nimi začnete bojovat**  
*Lutz Laurisch, Německo*
- 10:30 – 11:00 přestávka
- 11:00 – 12:00** **Diagnostika slin v zubní praxi aneb Poznejte nepříznivé faktory dříve, než s nimi začnete bojovat**  
*Lutz Laurisch, Německo*
- 12:00 – 13:30 oběd
- 13:30 – 14:30** **Současná antikoagulační a antiagregační léčba u stomatologa 1. část**  
*Tomáš Janota*
- Současná antikoagulační a antiagregační léčba u stomatologa 2. část**  
*Petr Michl*
- 14:30 – 15:00 přestávka
- 15:00 – 16:30** **Stomatochirurgie a diabetes mellitus**  
*Roman Šmucler*
- Parodontologie a diabetes mellitus**  
*Steven P. Engebretson, USA*
- Diabetes mellitus – nebezpečná pandemie v medicíně i ve stomatologii**  
*Štěpán Svačina*

## VEDLEJŠÍ SÁL 1

- 09:30 – 10:00** **Konziliární stomatologické vyšetření aneb „Fokusy“**  
*Radovan Slezák*
- 10:00 – 10:30** **Potenciálně maligní onemocnění dutiny ústní**  
*Vladimíra Radochová, Radovan Slezák*
- 10:30 – 11:00 přestávka
- 11:00 – 11:45** **Snímatelné náhrady u pacientů v riziku MRONJ**  
*Ondřej Heneberk, Radovan Mottl*
- 11:45 – 12:00** **Problematika diagnostiky radiolucenčních nálezů na rentgenových snímcích v zubním lékařství z pohledu stomatochirurga**  
*Arnošt Onderka, Anna Ščerbová, Tereza Lubojacká, Jan Štembírek, Jiří Stránský*
- 12:00 – 13:30 oběd



- 13:30 – 15:00** **Dentální tým**  
**Jak na pacienta s parodontitidou – stručně a jasně**  
*Šimon Belák, Slovensko*  
*Michal Štefanatný, Slovensko*
- 15:00 – 15:30 přestávka
- 15:30 – 16:30** **Co očekává lékař, když posílá pacienta na dentální hygienu**  
*Petr Bednář*

## VEDLEJŠÍ SÁL 2

- 09:30 – 10:00** **Souvislosti dentálních anomálií a onkologických onemocnění**  
*Přemysl Krejčí, Ondřej Bonczek*
- 10:00 – 10:30** **Ortodontista je také lékař**  
*Wanda Urbanová*
- 10:30 – 11:00 přestávka
- 11:00 – 11:30** **Spánková apnoe – ortodontická léčba v rámci mezioborové spolupráce**  
*Hana Böhmová, Eva Řezáčová*
- 11:30 – 12:00** **Ortodontická léčba dospělých pacientů s rozštěpovou vadou**  
*Petra Poláčková, Magdalena Koťová*
- 12:00 – 13:30 oběd
- 13:30 – 14:00** **Úskalí ortodontické retence**  
*Josef Kučera*
- 14:00 – 14:30** **Fokální infekce jako nebezpečí u těhotných žen – vliv parapatogenních bakterií na spontánní potraty**  
*Ivana Zajacová*
- 14:30 – 15:00** **Amelogenesis imperfecta v klinické praxi**  
*David Vařejčko, Petra Poláčková*
- 15:00 – 15:25 přestávka
- 15:25 – 16:25** **Mohou být dentální materiály významným zdrojem bisfenolu A?**  
*Antonín Tichý*

# PROGRAM | SOBOTA 14. 10. 2023

## HLAVNÍ SÁL

- 09:00 – 09:30** **Ložiska fokální odontogenní infekce – doporučení ČSK**  
*Vojtěch Peřina*
- 09:30 – 10:00** **Infekční endokarditida – pohled kardiochirurga**  
*Petr Němec*
- 10:00 – 10:30** **Infekty kloubních náhrad ve vztahu k dentálním fokusům**  
*Vladislav Barták*
- 10:30 – 11:00 přestávka
- 11:00 – 11:30** **Kudy kam? Zubní, nebo ORL?**  
*Richard Salzman*
- 11:30 – 12:00** **Je nevitální zub zdrojem fokální infekce?**  
*Luděk Peřinka*
- 12:00 – 13:30 oběd
- 13:30 – 14:30** **Parodontitida jako zdroj metastatické odontogenní infekce, současné pohledy na riziko v parodontologii**  
*Ladislav Korábek*
- 14:30 – 15:00 přestávka
- 15:00 – 15:25** **Pohled onkologa na osteonekrózu čelisti**  
*Samuel Vokurka*
- 15:25 – 16:25** **Osteonekróza čelisti z pohledu PZL a maxilofaciálního chirurga**  
*Lukáš Hauer*

## VEDLEJŠÍ SÁL 1

- 09:00 – 10:30** **Regenerace horizontálních a vertikálních kostních defektů alveolárního výběžku s použitím titanových sítí Mesh**  
*Grzegorz Romaszkiwicz, Polsko*
- 10:30 – 11:00 přestávka
- 11:00 – 11:15** **Rekonstrukce defektů tvrdého a měkkého patra pomocí tvářových slizničně-svalových laloků**  
*Lukáš Hauer, Petr Pošta, Květoslava Váňová, Pavel Andrlé*
- 11:15 – 11:30** **Sekundární orbitální rekonstrukce s využitím individuálních, tzv. „patient-specific“ implantátů**  
*Jiří Genčur, Daniel Hrušák, Lubor Hostička, Christos Micopulos, Marie Sajenko*

- 11:30 – 11:45** **Stomatologická příprava pacienta před plánovanou radioterapií v oblasti hlavy a krku a specifika následné stomatologické péče**  
*Radovan Mottl, Lukáš Hauer*
- 11:45 – 12:00** **Intraorální protrakce hypoplastické maxily u dětí**  
*Tomáš Broniš, Petr Michl, Eva Sedlatá-Jurásková*
- 12:00 – 13:30 oběd
- 13:30 – 14:20** **Není enda bez preenda**  
*Martin Košťál*
- 14:20 – 14:50 přestávka
- 14:50 – 15:40** **Nekariogenní defekty chrupu – od diferenciální diagnózy po možnosti terapie**  
*Jan Stibal*
- 15:40 – 16:30** **Digitální stomatologie**  
*Jan Hulvert*

## VEDLEJŠÍ SÁL 2

- 09:00 – 09:45** **Mezizubní kazy u dětí – realita každodenní praxe**  
*Tereza Čelková*
- 09:45 – 10:30** **Ošetření nespolupracujících pacientů**  
*Radmila Novozámská*
- 10:30 – 11:00 přestávka
- 11:00 – 12:00** **Poranění tvrdých zubních tkání, biologický podklad, terapie, komplikace**  
*Jana Vašáková*
- 12:00 – 13:30 oběd
- 13:30 – 14:00** **Sedace, premedikace, analgoterapie u dětí**  
*Petr Štourač*
- 14:00 – 14:30** **Orální kandidózy a neoplazie – klinická studie**  
*Jan Liška, Veronika Lišková, Lukáš Hauer, Omid Moztarzadeh, J. Ferda, O. Topolčan*
- 14:30 – 15:00 přestávka
- 15:00 – 15:30** **Orální lichen planus – retrospektivní studie**  
*Veronika Lišková, Jan Liška, Lukáš Hauer, Denisa Kacerovská*
- 15:30 – 16:30** **Minimalizace právního rizika ve stomatologické praxi. Informovaný souhlas. Kdy se soudit a kdy ne. Co nám hrozí?**  
*Tomáš Doležal  
Roman Šmucler*

*Pořadatel si vyhrazuje právo změn v programu.*



NOVÉ  
SLOŽENÍ  
AMIN + ZINEK

## Rychlý účinek v pomoci proti bakteriím s dlouhotrvající ochranou<sup>1</sup>

**Klinicky ověřená**  
účinnost v boji proti  
bakteriím<sup>2</sup>

**12x** vyšší  
redukce zubního  
plaku<sup>2</sup>

**72 %** uživatelů  
potvrzuje dásně odolnější  
vůči krvácení a jiným  
problémům dásní<sup>3</sup>

### Zlepšete\* péči o dásně u svých pacientů s produkty meridol®

\* Oproti běžné fluoridové zubní pastě. 1. Bakterie zubního plaku, rychlý účinek je laboratorně potvrzený, dlouhodobý účinek při opakovaném používání. 2. Po 6 měsících při opakovaném používání v porovnání se zubní pastou s fluoridy (MFP/NaF). Tiratana, Thajsko, 2022. 3. Test domácího používání zubní pasty meridol®, 239 uživatelů, Německo, září 2022. Zubní pasty a ústní vody meridol® jsou kosmetické produkty.

### Nenechte si ujít sérii webinářů s doc. MUDr. Evou Kovalovou PhD.

- 6. 11. 2023 – Manažment dentálnej praxe s dentálnym hygienikom a preventistkou
- 4. 12. 2023 – Protokol ošetrenia pacienta s mikrobiálnym poškodením parodontu
- 22. 1. 2024 – Protokol ošetrenia pacienta s nemikrobiálnym poškodením parodontu
- 12. 2. 2024 – Chyby a následky nekompletného vyšetrenia v dentálnej praxi

Za účast na živém vysílání všech čtyř webinářů získáte certifikát o absolvování. Registrace je bezplatná. Více informací získáte na [www.colgatetalks.com](http://www.colgatetalks.com) nebo prostřednictvím QR kódu.



COLGATE – PALMOLIVE Česká republika spol. s r. o.  
Rohanské nábřeží 678/23, Karlín, 186 00 Praha 8  
[www.colgateprofessional.cz](http://www.colgateprofessional.cz)  
Colgate Professional CZ/SK

Datum vypracování inzerce: 8/2023

**meridol®**

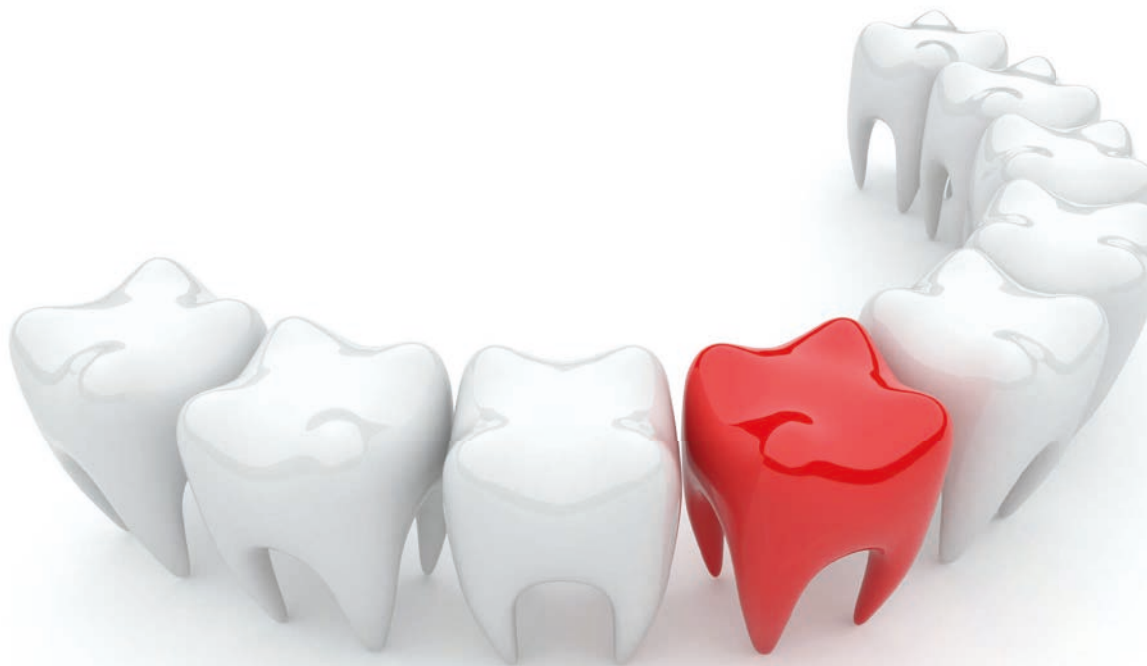PROFESSIONAL  
— ORAL HEALTH —



# PRAGODENT

29. MEZINÁRODNÍ DENTÁLNÍ VELETRH

12.–14. 10. 2023



SOUBĚŽNĚ PROBÍHAJÍ

 PRAŽSKÉ **DENTÁLNÍ** DNY

13.–14. 10. 2023

MÍSTO KONÁNÍ



ORGANIZÁTOR



[pragodent.eu](http://pragodent.eu)

HLAVNÍ ODBORNÝ PARTNER



ODBOBNÝ PARTNER



HLAVNÍ MEDIÁLNÍ PARTNER



MEDIÁLNÍ PARTNER



OFICIÁLNÍ VOZY



# PŘEHLED WORKSHOPŮ

**PÁTEK 13. 10. 2023**

## VSTUPNÍ HALA I, SÁL Č. 1

**09:00 – 10:00**

### **BEZPEČNOST INFORMACÍ VE ZDRAVOTNICTVÍ**

*Ing. Vladimír Kryštof (CompuGroup Medical)*

**10:15 – 11:00**

**11:00 – 12:00**

### **ENDODONCIE – TIPY DO PRAXE**

*MUDr. Radoslav Lacina (Just Dent)*

**13:00 – 14:00**

**14:00 – 15:00**

### **MINIMÁLNĚ INVAZIVNÍ ENDODONCIE**

*MDDr. Patrik Pauliška (Just Dent)*

**15:15 – 16:15**

**16:30 – 17:30**

### **STRAUMANN BLX/TLX IMPLANTÁTY – KOMPONENTY, TECHNIKA SKENOVÁNÍ, KONSTRUKCE, KORUNKY, MŮSTKY**

*MUDr. Alena Krugová (Straumann)*

## VSTUPNÍ HALA I, SÁL Č. 2

**09:45 – 10:30**

**13:15 – 14:00**

### **POTENCIÁLNÍ VÝHODY A PŘÍNOS UNIVERZÁLNÍCH SYSTÉMŮ KLINICKÉ PŘÍPADY**

### **ADHEZIVNÍ CEMENTACE SKLOKERAMICKÉ INLEJE – HANDS-ON**

*Michal Stiksa (3M)*

**11:15 – 12:00**

**14:45 – 15:30**

### **PŘEDVÍDATELNÁ A KONZISTENTNÍ METODA PRO PŘÍMÉ KOMPOZITNÍ VÝPLNĚ. BIOCLEAR – DEMO**

*Michal Stiksa (3M)*

## PÁTEK 13. 10. 2023

### VSTUPNÍ HALA III, SÁL Č. 3

10:00 – 11:00

11:15 – 12:15

**STRAUMANN BLX/TLX IMPLANTÁTY SE ŠABLONOU I BEZ NÍ, VŽDY SPOLEHLIVĚ**

*MUDr. Jiří Krug (Straumann)*

13:00 – 14:00

**OSEODENZIFIKACE V IMPLANTOLOGII**

*MUDr. Petr König (Just Dent)*

14:10 – 15:00

15:10 – 16:00

**INTRAORÁLNÍ SKENER JAKO KOMPLEXNÍ ŘEŠENÍ PRO RESTORATIVNÍ PRAXI,  
EFEKTIVNÍ SKENOVÁNÍ A KOMUNIKACI S PACIENTEM**

*MDDr. Aleš Bílý (Camosci)*

## SOBOTA 14. 10. 2023

### VSTUPNÍ HALA I, SÁL Č. 1

10:00 – 11:00

11:15 – 12:15

**NAVIGOVANÁ CHIRURGIE ROVNÁ SE PROTETICKÝ KONCEPT**

*MUDr. Jan Stefan (Straumann)*

### VSTUPNÍ HALA I, SÁL Č. 2

10:00 – 10:40

11:00 – 11:40

13:30 – 14:10

**PROFESIONÁLNÍ 3D TISK PRO ORDINACI I LABORATOŘ – ORIGINÁL PRUSA MEDICAL ONE**

*(Prusa Research)*

NOVÉ STUDIE

# ODSTRAŇOVÁNÍ ZUBNÍHO PLAKU ZE VŠECH STRAN

**+ mechanické čištění  
+ LISTERINE®**  
**= výrazně lepší  
redukce zubního plaku**



## Nové studie o ústní vodě LISTERINE® prokázaly:



**4,6× vyšší účinnost v prevenci supragingiválního mezizubního plaku**  
ve srovnání s dentální nití<sup>1</sup>



**o 28 % větší redukci plaku v mezizubních prostorech**  
s přidáním proplachu ústní vodou LISTERINE® ve srovnání s mechanickým čištěním zubů a použitím dentální nitě<sup>\*\*</sup>



**Účinkuje až na 99,9 % bakterií, redukuje biofilm v ústní dutině,**  
zpomaluje opětovné bakteriální osídlení<sup>3-6</sup>

\* Trvalá prevence zubního plaku nad linií dásní při nepřetržitém používání dvakrát denně po dobu 12 týdnů po profesionální dentální hygieně.

Čištění dentální nití provádějí dentální hygienistka.

\*\* Trvalá prevence zubního plaku nad linií dásní při nepřetržitém používání dvakrát denně po dobu 12 týdnů po profesionální dentální hygieně.

Používání dentální nitě bylo během pracovních dnů sledováno 1× denně.

1. Bosma ML et al.: Efficacy of Flossing and Mouthrinsing Regimens on Plaque and Gingivitis: A randomized clinical trial. JDH June 2022, Vol. 96, No. 3, 8-20.

2. Milleman J et al.: Comparative Effectiveness of Toothbrushing, Flossing and Mouthrinse Regimens on Plaque and Gingivitis: A 12-week virtually supervised clinical trial.

3. Johnson & Johnson internal in vitro study: 103-0391. Johnson & Johnson 2021.

4. Johnson & Johnson internal study: FCLGBP0048. Johnson & Johnson 2021.

5. Johnson & Johnson internal study: CCSORCO01793 (Serenity). Johnson & Johnson 2020.

6. Stoeken JE et al.: The long-term effect of a mouthrinse containing essential oils on dental plaque and gingivitis: a systematic review. J Periodontol 2007; 78(7): 1218-1228.

Používejte LISTERINE® vždy jako doplněk k mechanickému čištění (3 kroky čištění zubů).





PARTNER  
2023



# DENTIST+

— Špičkový software od dodavatele,  
kterému důvěřuje  
49 % stomatologů v ČR

Novinka

## CLICK DOC

online KALENDÁŘ

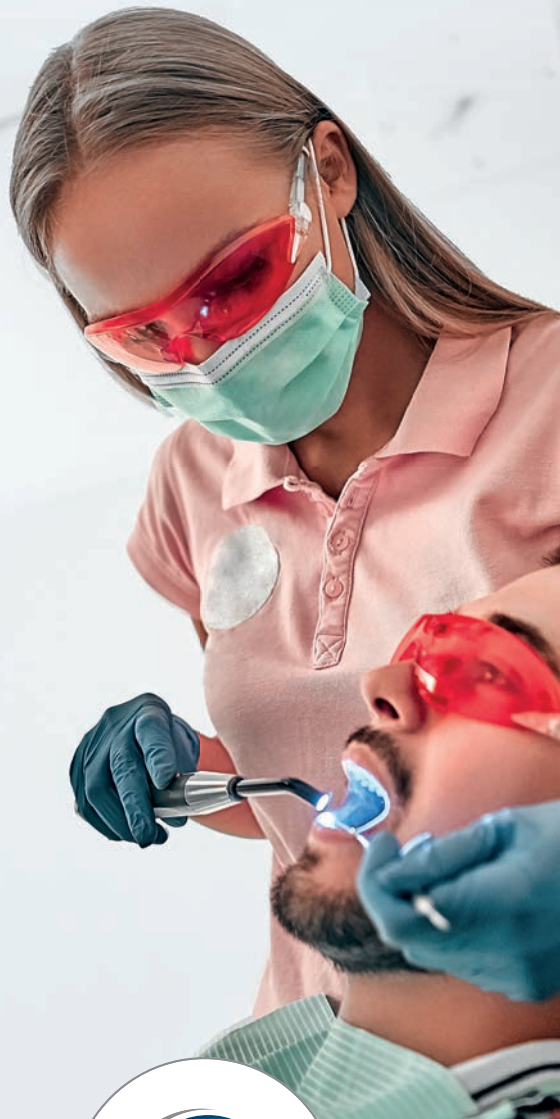### Obchodní oddělení

tel: 246 007 820

e-mail: [obchod.cz@cgm.com](mailto:obchod.cz@cgm.com)

[www.dentist.cz](http://www.dentist.cz)

[www.clickdoc.cz](http://www.clickdoc.cz)



Synchronizing Healthcare



CompuGroup  
Medical

## HLAVNÍ SÁL



### Diagnostika slin v zubní praxi aneb Poznejte nepříznivé faktory dříve, než s nimi začnete bojovat

**Lutz Laurisch**

*Stomatologická praxe, Korschenbroich, Německo*

Preventivní péče o pacienty v ordinaci je důležitá každodenně. Předpokladem je posun od čistě terapeutického zaměření směrem k preventivně orientované stomatologii. Restaurační není nadbytečné a probíhá celkově za jiných podmínek. Kaz není příčinou, ale příznakem narušení orálního mikrobiomu. Po více než 30 letech je stále platné tvrzení, které Maxwell H. Anderson vyslovil v roce 1993: „The cutting edge is not the dental bur.“ V medicíně by terapeutická opatření měla být poskytnuta až po stanovení diagnózy. V oblasti dentální prevence často chybí komplexní diagnostika odpovídající multifaktoriální příčině zubního kazu. Přítomnost plaku obvykle postačuje jako diagnostický základ pro profesionální čištění. Samotné odstranění plaku nepostačuje. Zanedbávají se parametry ovlivňující jak tvorbu, tak množství plaku. Měla by být stanovena účinnost domácí hygieny, příjem fluoridů, morfologie, nutriční anamnéza, spolupráce pacienta. Navíc také parametry z vyšetření sliny, které jsou relevantní a snadno stanovitelné ve stomatologické praxi. Jde o počet kariogenních plakotvorných zárodků *Streptococcus mutans* a laktobacilů, pH, kapacitu pufru a rychlost sekrece slin. Přednáška se zaměřuje na diagnostiku sliny a implementaci následných terapeutických postupů v zubní praxi. Výchozím bodem je hypotéza o plaku jako samostatném ekosystému.



### Současná antikoagulační a antiagregační léčba u stomatologa 1. část

**Tomáš Janota**

*Koronární jednotka, 3. interní klinika 1. LF UK a VFN Praha*

Antikoagulační a antiagregační léčbu má rostoucí počet pacientů. Indikace pro použití se podle současných doporučení vyskytne během života minimálně u třetiny populace. Pacienti ale mají převážně jiná antikoagulační a antiagregační než v minulosti. Místo dobře známého a ovlivnitelného warfarinu dostávají přímá orální antikoagulační (DOAK). Především délka účinku těchto léků při některých komorbiditách je velmi proměnlivá a zasluhuje pozornost. Malé povědomí je o zcela recentně dostupných antidotech. Mezi limitace jejich použití patří nejen cena, ale i přechodnost účinku. Nejčastěji kontrolovatelným antikoagulantem se stal subkutánně podaný nízkomolekulární heparin podávaný právě s představou velké bezpečnosti. Novější antiagregační typy tykagreloru a prasugrelu mají ve srovnání se známým klopogrelem a acetylsalicylovou kyselinou větší potenciál ke krvácení a mají také svoje specifické doby účinku. Problematice je věnována pozornost z pohledu kardiologa, který nejčastěji indikuje antikoagulační i antiagregační léčbu. Stomatolog jistě potřebuje být minimálně rámcově orientovaný, kdy je potřeba výše zmíněné léčbě věnovat pozornost a kdy konzultovat kardiologa, neurologa či hematologa.

## HLAVNÍ SÁL



## Současná antikoagulační a antiagregační léčba u stomatologa 2. část

**Petr Michl**

*Klinika ústní, čelistní a obličejové chirurgie LF UP a FN Olomouc*

Stejně jako počet pacientů, kteří jsou léčeni antikoagulancii, se rozrůstá i škála přípravků, kterými jsou léčeni. V dobách, kdy jedinými dlouhodobě podávanými antikoagulancii byly přípravky s warfarinem, je pryč a nová antikoagulační mají jiný algoritmus přípravy pacienta na chirurgické ošetření. Cílem přednášky je seznámit posluchače s přípravou ošetření pacienta na chirurgický výkon včetně nutných vyšetření tak, aby nedocházelo k záměně požadavků na vyšetření u pacientů, a tím se neprodlužovala délka čekání na ošetření.



## Stomatochirurgie a diabetes mellitus

**Roman Šmucler<sup>1,2</sup>**

<sup>1</sup> 1. lékařská fakulta UK, Praha

<sup>2</sup> Slovenská zdravotnícka univerzita, Bratislava, Slovensko

Od počátku studia se zubní lékaři dozvídají, že diabetes představuje riziko pro řadu stomatochirurgických výkonů. Při pohledu do literatury ale máme problém nalézt kvantifikaci rizika, klasifikaci rizikových pacientů a doporučené postupy. Chybí prospektivní randomizované studie, a tak zůstává u nejasných konstatování typu „dekompenzovaný diabetes představuje zvýšené riziko komplikací, ale výkon s opatrností provést u diabetiků lze“. Za jakých podmínek? Jak? Nějak modifikovat postup? Situaci zhoršuje vyšší poptávka pacientů po invazivních ošetřeních (implantologie, výkony v parodontologii, kosmetické stomatologii), stoupající incidence zejména diabetu 2. typu a prakticky absence předoperačních vyšetření u odborníků nebo přímo v ordinaci. Diabetes je často jen anamnestickým dotazem a míra kompenzace je často jen na dobrozdání pacienta, pokud se zubní lékař vůbec cíleně zeptá. Glukometry, podobně jako třeba tonometry, vymizely z mnoha ordinací pod tíhou obav z kontrolních orgánů typu SÚKL. Specifikou stomatochirurgie je, že některé akutní obtíže zcela narušují obvyklou stravu pacienta – přichází hladový, dehydratovaný. Může ale také přijít s vysokou hladinou glykemie, jak se snaží kalorie přes bolest doplňovat snadno polykatelnou vysokosacharidovou dietou. Ještě horší to bývá v kritické fázi hojení po operaci, kdy je pacient často stavem dutiny ústní donucen k nezvyklé dietě a personál mu dokonce doporučí v dobré víře nesmysl typu zmrzlina, studené pivo či něco jiného s nepříznivým glykemickým indexem. Předmětem přednášky je shrnutí dostupných klinických studií a vlastních zkušeností autora s přípravou pacienta k chirurgickému výkonu, zvládnutím akutních stavů a optimálním pooperačním průběhem k minimalizaci komplikací.

## HLAVNÍ SÁL



### Parodontologie a diabetes mellitus

**Steven P. Engebretson**

*New York University, New York, USA*

Je známo, že parodontitida je spojena se systémovými onemocněními, jako je diabetes mellitus, kardiovaskulární onemocnění a komplikace těhotenství. Zda je parodontitida v kauzální cestě těchto nepříznivých zdravotních výsledků, zůstává předmětem zkoumání. Klinické studie parodontální terapie a systémových výsledků se ukázaly jako náročné. Tato přednáška zhodnotí důkazy, že parodontitida je modifikátor systémového onemocnění, navržené mechanismy pro „perio-systémové“ spojení a shrne údaje z klinických studií. Výsledky těchto studií budou diskutovány v souvislosti s doporučeními péče o pacienty s parodontitidou a dále s očekáváním klinického lékaře směrem ke zlepšení systémových onemocnění.



### Diabetes mellitus – nebezpečná pandemie v medicíně i ve stomatologii

**Štěpán Svačina**

*III. interní klinika – klinika endokrinologie a metabolismu 1. LF UK a VFN Praha*

Výskyt diabetu mellitu stále stoupá. Můžeme skutečně hovořit o pandemii. U diabetu 1. typu se jedná o dlouhodobý mírný vzestup – výskyt je ale dlouhodobě pod 1 % populace. U diabetu 2. typu není aktuálně výskyt u nás zcela přesně znám. Pravděpodobně je již výrazně nad 10 % a výskyt prediabetu kolem 5 %. Bezpečně víme, že v důsledku covidu-19 stoupl výskyt obezity. Pacientů s obezitou a nadváhou je již přes 65 %. Je tedy pravděpodobné, že v důsledku obezity dojde v dalších letech ke zvýšení výskytu diabetu 2. typu. Dobře léčený diabetik nemá obvykle komplikace. Hyperglykemie vede k mikrovaskulárním komplikacím diabetu – retinopatii, nefropatii a neuropatii. Nejčastější komplikací diabetu jsou komplikace kardiovaskulární – diabetická makroangiopatie (ischemická choroba srdeční, ischemická choroba dolních končetin, mozkové příhody). K vysokému výskytu kardiovaskulárních komplikací vede již prediabetes. U diabetu 2. typu jsou časté další složky metabolického syndromu, zejména hypertenze a častější je také výskyt nádorů. Častější je i výskyt srdečního selhání. Parodontitida predikuje vznik prediabetu a diabetu 2. typu. Léčba parodontózy je jejich prevencí a u diabetiků vede ke zlepšení kompenzace. V křesle stomatologa by mělo být u diabetika počítáno s: horším hojením ran, častějším výskytem arytmií, častější antikoagulační léčbou, častějším výskytem anxiety a deprese, dekompenzací hypertenze a možným výskytem hypoglykemie. Diabetik by si měl před stomatologickým výkonem stanovit glykemii a měl by být změřen krevní tlak.

## VEDLEŽÍ SÁL 1



## Konziliární stomatologické vyšetření aneb „Fokusy“

**Radovan Slezák**

*Stomatologická klinika LF UK a FN Hradec Králové*

Při odpovědi na otázku lékaře jiné odbornosti, zda orální mikrobiota je či může být příčinou infekčního onemocnění lokalizovaného jinde v organismu, je nutné rozlišovat mezi jedinci ohroženými rozvojem přechodné bakteriemie orálního původu, vyvíjející se v souvislosti s narušením cévního řečiště v dutině ústní a vznikající z různých důvodů, a mezi jedinci ohroženými na celkovém zdraví „špatným“ stavem chrupu, který může komplikovat průběh jiné choroby nebo její léčbu. V obou těchto základních situacích, mezi nimiž je nezbytně nutné rozlišovat, může být zubní lékař postaven před řadu dilemat. Jeho odpověď na výše položenou otázku nesmí být paušální. Musí vycházet z pečlivého vyšetření pacienta, nezbytného posouzení stavu orálního zdraví, a respektovat současný stav vědomostí. Diskutovaná problematika bude demonstrována na sérii reálných klinických situací, řešených na pracovišti autora.



## Potenciálně maligní onemocnění dutiny ústní

**Vladimíra Radochová, Radovan Slezák**

*Stomatologická klinika LF UK a FN Hradec Králové*

Potenciálně maligní onemocnění ústní dutiny (OPMD – oral potentially malignant disease) jsou skupinou onemocnění postihující ústní sliznici, u nichž existuje riziko jejich transformace v karcinom dutiny ústní. Mezi nejčastější potenciálně maligní choroby dutiny ústní patří leukoplakie, orální lichen planus/lichenoidní léze a aktinická cheilitida. Vzácněji se můžeme setkat i s jinými prekancerózami, jako je např. submukózní fibróza nebo cornu cutaneum. Nejčastěji se tyto stavy na sliznici dutiny ústní projevují jako bělavé nebo erytematózní či erozivní změny. Diagnostika OPMD je dána na podkladě klinického a histopatologického vyšetření. Včasná detekce, vhodná strategie sledování a adekvátní terapie premaligních stavů je klíčová pro možnost zabránění jejich maligní transformace. Většina OPMD je v časných stádiích asymptomatická, avšak lze je odhalit při standardním pečlivém vyšetření ústní dutiny. Autoři prezentují přehled OPMD včetně jejich diferenciální diagnostiky.

## VEDLEŽÍ SÁL 1



### **Snímatelné náhrady u pacientů v riziku MRONJ**

**Ondřej Heneberk, Radovan Mottl**

*Stomatologická klinika LF UK a FN Hradec Králové*

Rehabilitace chrupu snímatelnými náhradami u pacientů, kteří jsou v riziku léky podmíněné osteonekrózy čelistí (MRONJ), je náročná, neboť nošení snímatelných náhrad představuje rizikový faktor vzniku MRONJ. Zvýšený monitoring těchto pacientů v kombinaci s dokonale zhotovenou snímatelnou náhradou jsou esenciálními pravidly pro ošetřování těchto pacientů. Podložení snímatelných náhrad pružným materiálem patří též mezi často zmiňované doporučení, avšak tyto materiály mají svá specifika a omezení.



### **Problematika diagnostiky radiolucenčních nálezů na rentgenových snímcích v zubním lékařství z pohledu stomatochirurga**

**Arnošt Onderka, Anna Ščerbová, Tereza Lubojacká, Jan Štebáček, Jiří Stránský**

*Klinika ústní, čelistní a obličejové chirurgie FN Ostrava*

Pravidelná dispenzarizace pacientů je nedílnou součástí každodenní stomatologické praxe. Radiologické vyšetření hraje v dnešní stomatologii nezastupitelnou roli, nicméně nelze zapomínat na pečlivé odebrání anamnézy a fyzikální vyšetření pacienta, které musí být součástí rutinní praxe zubního lékaře. Ve stomatologii s výhodou využíváme výtěžnost přehledného panoramatického rentgenového snímku – ortopantomogramu (OPG) zachycujícího dentici, obě čelisti, čelistní klouby, část nosní dutiny a část maxilární dutiny vyšetřovaného. Pro podrobnější zobrazení ve všech třech rovinách můžeme využít cone-beam computed tomography (CBCT), která má nižší radiační zátěž než klasické CT vyšetření. V přehledném kazuistickém sdělení se budeme zabývat různým původem projasnění na rentgenových snímcích, přístupem k tomuto nálezu a možností diferenciální diagnostiky. Poukážeme na důležitost tohoto vyšetření pro časnou diagnostiku patologických procesů, kdy zobrazovací metody vedou ke stanovení diagnózy a následné léčbě pacienta.

## VEDLEJŠÍ SÁL 1



## Ako na pacienta s parodontitídou – stručne a jasne

**Šimon Belák**

**Michal Štefanatný**

*Blanc dental studio, Žilina, Slovensko*

Ochorenia parodontu sú v populácii veľmi časté. Je to gingivitída? Alebo už parodontitída? Mám postupovať inak u pacienta s parodontitídou? Aké inštrumenty mám použiť, aby sme docielili požadovaný výsledok? Ako poznám, že sú tkanivá zhojené a pacient stabilizovaný? Zvládnem to sám/sama? Alebo už potrebujem pomoc lekára... Počas tejto prednášky sa zoznámime s parodontom a pokúsime sa vyriešiť všetky dilemy, ktoré pri ošetrovaní pacientov s parodontitídou máme. Ukážeme vám náš systém, ktorý používame pri iniciálnej terapii pacientov s parodontitídou tak, aby ste ho mohli jednoducho začleniť do svojej práce.



## Co očekává lékař, když posílá pacienta na dentální hygienu

**Petr Bednář**

*Centrum zdravých zubů, s. r. o., Úpice*

Základní cíl péče v oblasti zubního lékařství je prevence vzniku onemocnění. V našem oboru jsme schopni velké procento onemocnění, tvořících denní náplň naší práce, řešit včasnou prevencí, která sestává z kvalitní domácí ústní hygieny. Tento krok je považován za nejdůležitější z hlediska nejen primární, ale i sekundární prevence onemocnění chrupu a přilehlých tkání. Velice často je bohužel zcela mylně interpretován jako „návštěva dentální hygienistky“. Ovšem co já jako lékař očekávám, pokud už pacienta k dentální hygienistce odesílám? Samozřejmě velice často se může stát, že pacient v naději nenavštíví hygienistku, ale pouze dentální uklízečku. Hygienistky bohužel již s takovým zaměřením zhusta opouštějí školy a vůbec tomu nepomáhají „moderní trendy v ordinaci dentální hygienistky“.

## VEDLEŽÍ SÁL 2



### Souvislosti dentálních anomálií a onkologických onemocnění

**Přemysl Krejčí<sup>1</sup>, Ondřej Bonczek<sup>2</sup>**

<sup>1</sup> *Klinika zubního lékařství LF UP a FN Olomouc*

<sup>2</sup> *Výzkumné centrum aplikované molekulární onkologie (RECAMO), Masarykův onkologický ústav, Brno*

Stejně jako všechny vývojové procesy je i odontogeneze vysoce komplexní a dynamicky regulovaná, s účastí stovek genů koexprimovaných v recipročních sítích. Ageneze zubů (chybějící jeden nebo více zubů) je nejběžnější lidskou kraniofaciální malformací a může být způsobena genetickými variacemi a/nebo faktory prostředí. S agenezí zubů jsou spojovány varianty v genech PAX9, MSX1, AXIN2, EDA, EDAR a WNT10a. V současnosti jsou v popředí zájmu další varianty v ATF1, DUSP10, CASC8, IRF6, KDF1, GREM2, LTBP3 a komponenty a regulátory WNT signalizace WNT10b, LRP6, DKK, KREMEN1. Vzhledem k provázanosti signálních drah karcinogeneze a odontogeneze se lze domnívat, že ageneze zubů může být vhodným markerem pro včasnou detekci nádorové predispozice. Identifikované varianty v genech spojených s agenezí zubů vedoucí k aberantním proteinům by tak mohly sloužit jako potenciální prognostické nebo terapeutické cíle u rakoviny. Toto sdělení si klade za cíl shrnout dosavadní poznatky v oblasti vývoje a klinické genetiky zubů. Současně přehled navrhuje možné přístupy k budoucímu výzkumu v této oblasti, se zvláštním zřetelem na roli v monitorování, včasné diagnostice a terapii nádorů spojených s poruchami vývoje zubů. Dedikace: Podpořeno MZ ČR – RVO (MOÚ, 00209805).



### Ortodontista je také lékař

**Wanda Urbanová**

*Stomatologická klinika 3. LF UK a FNKV Praha*

Ortodoncie se specializuje na úpravy anomálií postavení jednotlivých zubů, vztahu zubních oblouků a čelistí. Je však důležité si uvědomit, že role ortodontisty není omezena pouze na estetické korekce úsměvu, ale zahrnuje péči o pacienta v širších souvislostech. Před ortodontickou terapií je důležité znát celkový zdravotní stav léčeného jedince, důkladná anamnéza a extraorální i intraorální vyšetření jsou nutností. Přednáška upozorňuje, na co vše je třeba brát ohled při plánování a realizaci ortodontické léčby. Hormonální poruchy, medikace a celotělové syndromy mohou komplikovat remodelaci kosti a periodontia při ortodontickém pohybu zubů a způsobovat nestandardní reakce měkkých tkání. Na příkladech kazuistik jednotlivých pacientů budou demonstrována úskalí léčby u pacientů s komplexními zdravotními obtížemi. Ortodontista je více než jen „kosmetický“ specialista. Na pacienta je vždy třeba pohlížet individuálně v širších souvislostech a ortodontickou terapií plánovat v návaznosti na celkový zdravotní stav.



## VEDLEJŠÍ SÁL 2



## Spánková apnoe – ortodontická léčba v rámci mezioborové spolupráce

**Hana Böhmová, Eva Řezáčová**  
Lékařská fakulta UK v Plzni

Incidence syndromu spánkové apnoe v naší populaci je vysoká a představuje závažný celospolečenský problém. Poruchy spánku postihují kompletní věkové spektrum. Etiologicky jde o multifaktoriální onemocnění a na terapii se podílí více medicínských oborů. Jedním z těchto oborů je i stomatologie. Jednak konzervativní terapií pomocí snímatelných ortodontických aparátů typu MAD (mandibular advancemet device) a jednak chirurgickou terapií, tedy ortognátní operací. Cílem tohoto sdělení je podat přehled o syndromu spánkové apnoe a informovat o našich současných zkušenostech s léčbou s využitím výše zmíněných metod.



## Ortodontická léčba dospělých pacientů s rozštěpovou vadou

**Petra Poláčková<sup>1,2</sup>, Magdalena Kořová<sup>1,2,3</sup>**

<sup>1</sup> Stomatologická klinika 3. LF UK a FNKV Praha

<sup>2</sup> Stomatologická klinika LF UK a FN Plzeň

<sup>3</sup> Klinika zubního lékařství LF UP a FN Olomouc

Léčba rozštěpových pacientů je velmi individuální a dlouhodobá. Záleží především na typu a rozsahu rozštěpového defektu. Probíhá zpravidla od časného dětství až do dospělosti. Přesto výsledky dosažené touto náročnou mezioborovou léčbou není možné považovat za neměnné a definitivní. Mnohdy u těchto pacientů není možné dosáhnout dokonalé pravidelné artikulace, a to jak v důsledku deficientního růstu maxily, tak morfologických nebo numerických anomálií či dystopii zubů. Dále u těchto pacientů dochází k působení nepříznivých tahů zizvených tkání, které byly chirurgicky rekonstruovány v dětství. Pokud tyto pacienti nedodrží požadavek celoživotní retence, mnohdy se vrací do Rozštěpového centra se zhoršením funkčního i estetického stavu chrupu. Cílem prezentace je představení léčebných postupů, které jsou v rámci léčebného protokolu indikovány do dospělosti, jako například ortognátní chirurgie, ale také prezentace kazuistik dospělých pacientů, u kterých došlo k relapsu stavu.

## VEDLEŽÍ SÁL 2



### Úskalí ortodontické retence

**Josef Kučera<sup>1,2</sup>**

<sup>1</sup> Stomatologická klinika 1. LF UK a VFN Praha

<sup>2</sup> Klinika zubního lékařství LF UP a FN Olomouc

Po aktivní ortodontické terapii vždy musí následovat také retenční fáze léčby, která brání jednak návratu zubů do původní polohy (recidiva ortodontické anomálie), jednak brání také projevům přirozených změn na zubních obloucích, ke kterým nevyhnutelně dochází s růstem a věkem u každého jedince. Dlouhodobá stabilita výsledků ortodontické léčby se z těchto důvodů ukazuje jako velmi problematická a mnoho lékařů i pacientů preferuje dlouhodobou retenci pomocí některého z retenčních zařízení, zejména fixních retainerů. Jejich použití nevyžaduje prakticky žádnou spolupráci ze strany pacientů, nicméně je vždy zatíženo určitou mírou běžných i méně běžných komplikací. Ty mohou v lepším případě snížit jejich účinnost, v horším případě pak mohou vést ke klinicky závažným neočekávaným komplikacím (X-efekt, Twist-efekt) vyžadujícím opakování ortodontické léčby, někdy včetně parodontologické léčby.



### Fokálna infekcia ako nebezpečenstvo u tehotných žien – vplyv parapatogénnych baktérií na spontánne potraty

**Ivana Zajacová<sup>1,2</sup>, Simona Kaprálová<sup>2</sup>**

<sup>1</sup> AlbusDente, s. r. o, Čadca, Slovensko

<sup>2</sup> Klinika zubního lékařství LF UP a FN Olomouc

Parapatogénnym baktériam, ktoré spolu s ďalšími faktormi ovplyvňujú rozvoj parodontopatií, sa v súčasnej dobe pripisuje značný podiel na rozvoji celkových systémových ochorení. K týmto ochoreniam patrí napríklad diabetes mellitus, respiračné ochorenia, nádorové ochorenia dutiny ústnej, kolorektálny karcinóm, Alzheimerova choroba a v neposlednom rade komplikácie tehotenstva ako preeklampsia, predčasný pôrod, nízka pôrodná hmotnosť, vysoký krvný tlak až potrat. Súčasné štúdie vysvetľujú komplikácie priebehu tehotenstva na základe teórie fokálnej infekcie, ktorá bola po prvý raz prezentovaná už v roku 1891, a preto je nutné, aby sa kládol väčší dôraz na ústne zdravie a prevenciu u tehotných. Za potenciálne cesty, ako môžu parapatogénne baktérie ovplyvniť tehotenstvo, považujeme: hematogénnu disemináciu baktérií ku fetoplacentálnej jednotke a moduláciu imunity na základe zvýšenia tvorby prozápalových cytokínov.

## VEDLEŽÍ SÁL 2



## Amelogenesis imperfecta v klinické praxi

**David Vařejčko<sup>1,2</sup>, Petra Poláčková<sup>1,2</sup>**

<sup>1</sup> Stomatologická klinika 3. LF UK a FNKV Praha

<sup>2</sup> Stomatologická klinika LF UK a FN Plzeň

Amelogenesis imperfecta je pojmenování pro heterogenní skupinu dědičných onemocnění, které mají společné kvalitativní, nebo kvantitativní změny ve struktuře zubní skloviny. Přítomny jsou symptomy dentální, popisovány jsou též ortodontické anomálie a skeletálně podmíněné vady vztahu zubních oblouků. Radiologický náleze se liší dle typu postižení skloviny a u některých forem onemocnění může být přítomný taurodontismus. Amelogenesis imperfecta se může vyskytovat izolovaně, nebo ve spojení s postižením dalších tkání jako součást syndromového onemocnění. Fenotyp a genotyp je tedy velmi variabilní, proto vyžaduje ošetření pacientů individuální stanovení léčebného plánu. V této přednášce budou prezentována soudobá klasifikace a diagnostická kritéria onemocnění, dále budou představeny možnosti ošetření pacientů s amelogenesis imperfecta, jejich porovnání a klíčové aspekty volby vhodného typu ošetření společně s ukázkou kazuistik ošetřených pacientů.



## Mohou být dentální materiály významným zdrojem bisfenolu A?

**Antonín Tichý**

Stomatologická klinika 1. LF UK a VFN Praha

Bisfenol A (BPA) se řadí mezi endokrinní disruptory, protože se díky své chemické struktuře může vázat na estrogenní a jiné hormonální receptory. Z důvodu asociace s reprodukčními, vývojovými a metabolickými poruchami je použití BPA regulováno a letos došlo také k zásadnímu snížení tolerovatelného denního příjmu (TDI) na 0,2 mg/kg tělesné hmotnosti. Expozice BPA je zejména alimentární, neboť se široce využívá v potravinářském průmyslu, ale v literatuře se jako zdroj BPA běžně uvádí i dentální polymerní materiály. V této přednášce proto budou prezentovány dosavadní poznatky o uvolňování BPA z kompozitních materiálů, adhezivních systémů, pečidel a dalších materiálů obsahujících monomery na bázi BPA. S ohledem na platné limity bude také diskutováno, nakolik je uvolňování BPA z uvedených materiálů rizikové.

## HLAVNÍ SÁL



### Ložiska fokální odontogenní infekce – doporučení ČSK

**Vojtěch Peřina**

*Klinika ústní, čelistní a obličejové chirurgie LF MU a FN Brno*

Fokální infekce je teorie, která předpokládá rozvoj onemocnění působením mikroorganismů ze vzdáleného, většinou skrytého ložiska. Zánětlivá onemocnění v oblasti dutiny ústní byla označována za zdroje fokální infekce již od počátku na předním místě. V posledních 100 letech tato teorie prošla etapami nekritické akceptace i praktického zapomenutí. Důsledkem je značně nejednotné vnímání rizika zánětlivých ložisek v oblasti dutiny ústní, a to jak ze strany zubních lékařů, tak i ze strany lékařů z různých odborností všeobecného lékařství. S cílem tento přístup sjednotit a usnadnit komunikaci napříč různými obory medicíny byla pod záštitou ČSK ustanovena pracovní mezioborová skupina. Výsledkem její práce je rozčlenění patologický stavů dutiny ústní i systémových chorob a různých invazivních terapeutických postupů podle jejich rizikovosti do tří stupňů. Přehledně jsou tyto informace shrnuty ve formě tabulek i tzv. „semaforů“, které orientačně doporučují další postup na základě kombinace rizika odontogenního a systémového. Vše je přehledně uveřejněno na webové stránce [www.fokusy.cz](http://www.fokusy.cz), nejedná se o definitivní výstup, postupně budou přidávány informace získané od dalších odborných společností.



### Infekční endokarditida – pohled kardiologa

**Petr Němec**

*Centrum kardiiovaskulární a transplantační chirurgie, Brno*

Infekční endokarditida (IE) je velmi závažné srdeční onemocnění, které je způsobeno zánětem postihujícím srdeční endokard. Nejčastěji se vyskytuje na srdečních chlopních, na kterých pak způsobuje jejich nedomykavost. Více než polovina pacientů s IE vyžaduje chirurgickou léčbu, která je spojena s vyšším rizikem mortality i morbidity. Původcem IE jsou často odontogenní bakterie. Prevencí vzniku IE je proto dodržování obecných hygienických zásad péče o chrup. Při chirurgických výkonech v dutině ústní je u vybraných pacientů nutná antibiotická clona. U pacientů před srdeční operací je třeba odhalit infekční fokusy vyžadující sanaci a jejich léčbu přizpůsobit jak základnímu srdečnímu onemocnění, tak i dlouhodobé prognóze pacienta. Pokud je to možné, doporučujeme konzervativnější postupy před radikálním řešením.

## HLAVNÍ SÁL



## Infekty kloubních náhrad ve vztahu k dentálním fokusům

**Vladislav Barták**

*Ortopedická klinika 1. LF UK Praha a FN Motol*

Implantace totálních endoprotéz nosných kloubů jsou v současnosti nejčastějším ortopedickým výkonem. Ročně se v České republice provede 20–25 tis. implantací. Přes vysokou úspěšnost těchto operací jsou i tyto zatíženy procentem komplikací, přičemž mezi nejzávažnější patří infekty kloubní náhrady (IKN). Závažnost IKN je dána především vysokou mortalitou. Ta se v ročním horizontu uvádí kolem 10 % a při hodnocení pětiletého přežití se řadí ke karcinomu prsu a tlustého střeva. Řešení IKN je nejen výrazně zatěžující pro pacienta, ale i pro zdravotnický systém. Léčba zahrnuje složité revizní výkony spojené s vysokými krvními ztrátami a dlouhodobou hospitalizací s nutností dlouhodobého podávání vysokých dávek antibiotik. I při dobře vedené léčbě je riziko recidiv vysoké. Nejúčinnějším prostředkem proti vzniku IKN je prevence, přičemž nejrizikovějším faktorem je samotný pacient s přítomností nediodagnostikovaných nebo neléčených infekčních fokusů. Dalšími významnými prediktory vzniku IKN jsou mimo jiné imundeficit, obezita, diabetes mellitus, jaterní a ledvinové insuficience. Jedním z možných zdrojů bakteriemi mohou být i vysoce rizikové dentální fokusy, které se právě u výše zmíněných rizikových pacientů mohou podílet na vzniku IKN. V rámci předoperačního plánování není z ortopedického hlediska nutností sanace všech dentálních fokusů, ale ochrana právě středně a vysoce rizikových pacientů podstupujících operaci totální náhrady a optimalizace screeningu na vysoce rizikové fokusy.



## Kudy kam? Zubní, nebo ORL?

**Richard Salzman**

*Klinika otorinolaryngologie a chirurgie hlavy a krku LF UP a FN Olomouc*

Stomatologie, stomatochirurgie a otorinolaryngologie jsou si blízké obory, jejichž významné části můžeme zařadit pod chirurgii hlavy a krku. Průsečíky oborů jsou jednak společné symptomy (např. temporomandibulární artralgie a otalgie), u kterých pacienti někdy hledají pomoc u nesprávné specializace. Určitě nesmíme opomenout pacienty (např. odontogenní maxilární sinusitida, sanace fokusů), kde si pacienty přeposíláme, protože samostatně ani jedna specializace nezávládně vyřeší stav pacienta komplexně. Méně často, ale o to významněji spolupracujeme u resekci malignit čelistí, dutiny ústní a orofaryngu. Zvláštní skupinou jsou pacienti s osteonekrózami ozářením nebo bisfosfonáty pozměněných kostí čelistí nebo spánkové kosti. Přednáška se pokusí nabídnout zamyšlení nad společnými diagnózami i společnými pacienty, a hlavně se pokusí nastínit, proč je mezioborová spolupráce absolutně nutná.

## HLAVNÍ SÁL



### Je nevitální zub zdrojem fokální infekce?

**Luděk Peřinka**

*Stomatologická klinika 1. LF UK a VFN Praha*

Za nevitální zub považujeme takový zub, v jehož dřevěné dutině je buď nevitální pulpa, popř. její zbytky, infekce, nebo byl již endodonticky ošetřen a dřevěná dutina je v ideálním případě zcela vyplněna materiálem k tomu určeném. Zub nereaguje na tepelné podněty, a pokud se nejedná o akutní zánět apikálního periodontia, nereaguje ani na poklep. To, zda je, či může být zdrojem fokální infekce, je možné zjistit buď histologickým vyšetřením (po apikektomii za cenu invazivního přístupu), nebo, což je naštěstí častější – pomocí i. o. rtg. snímku, popř. CBCT. Při histologickém vyšetření se i u zubů bez periapikálního nálezu, dobře endodonticky ošetřených a bez klinických známek infekce, nacházejí až v 80 % v apikální části kořene bakterie. Otázkou tedy není, zda je zub infikovaný, ale zda tato infekce má vliv na celkový stav organismu. Proto je pro nás hlavním kritériem stav lamina corticalis v okolí hrotu kořene. Její kontinuita, vzdálenost od hrotu kořene (rozšíření periapikální štěrbin), popř. její absence. Do nedávna se považoval každý zub s periapikálním nálezem, nehlédě na jeho ohraničení či velikost, jako závažný zdroj fokální infekce. Obsahem přednášky bude snaha o odstupňování závažnosti nebezpečí fokální infekce v závislosti na stavu periapikálních tkání.



### Parodontitida jako zdroj metastatické odontogenní infekce, současné pohledy na riziko v parodontologii

**Ladislav Korábek**

*Stomatologická klinika 1. LF UK a VFN Praha*

Přednáška přináší přehled současných poznatků o riziku postižení vzdálených orgánů – systémů u pacientů trpících parodontitidou. Riziko fokální infekce souvisí s kvantitou i kvalitou parodontálních patogenů, s pokročilostí – rozsahem nemoci (parodontitidy) a s řadou rizikových faktorů na straně pacienta. V této oblasti se objevila řada dalších dobře použitelných možností na „chair side“ nebo téměř na této úrovni. Toto sdělení seznamuje s jejich přehledem, a snaží se tak přinést praktický návod k hodnocení zmíněného rizika na úrovni praktického zubního lékaře. V současné době existují důkazy o tom, že parodontitida jako významný zánět v lidském organismu negativně ovlivňuje řadu systémových chorob – přispívá k jejich vzniku, urychluje nástup jejich klinických projevů a jejich průběh zhoršuje. U řady systémových chorob potom existuje i negativní zpětná vazba – zhoršují průběh a stávají se rizikovým faktorem parodontitidy. Přednáška uvádí souhrn současných poznatků v této oblasti.

## HLAVNÍ SÁL



## Pohled onkologa na osteonekrózu čelisti

**Samuel Vokurka**

*Onkologická a radioterapeutická klinika LF UK a FN Plzeň*

Osteomodulační léčiva, resp. bisfosfonáty (zoledronát) a denosumab, jsou důležitou součástí podpůrné léčby v onkologii. Denosumab představuje nejefektivnější možnost oddálení kostních příhod (patologická fraktura, míšní komprese, stav vyžadující radioterapii či chirurgickou intervenci) při metastatickém postižení skeletu s mediánem doby do rozvoje komplikace 27,7 měsíce vs. 19,5 při využití zoledronátu ( $p < 0,001$ , Lipton A, EJC 2012). Obávanou komplikací osteomodulační léčby je osteonekróza čelistí. Její rozvoj narušuje průběh vlastní onkologické léčby. Onkologičtí pacienti s plánem léčby s bisfosfonáty nebo denosumabem jsou podle dokumentu multioborové spolupráce (Vokurka S, Klin Onkol 2021) řazeni do zvýšeného rizika komplikací dutiny ústní. U nich je zdůrazněna nutnost návštěvy stomatologa s cílem včas identifikovat a řešit existující a/nebo potenciální zdroje infekce nebo poranění a zajistit jejich řádné ošetření – sanace nebo extrakce defektního chrupu, infekčních fokusů, ošetření ostrých hran, protéz a zubního kamene. U onkologicky léčených pacientů nebo s aktivním onkologickým onemocněním lze doporučit provádění extrakce zubů s clonou ATB (např. amoxicilin/klavulanát).



## Osteonekróza čelisti z pohledu PZL a maxilofaciálního chirurga

**Lukáš Hauer**

*Stomatologická klinika LF UK a FN Plzeň*

Osteonekróza čelistí způsobená léčivou (MRONJ) je závažná komplikace antiresorpční terapie i cílené léčby, která ovlivňuje kostní metabolismus. U pacientů s metabolickým onemocněním skeletu se jedná o vzácné léze postihující méně než 0,05 % nemocných užívajících bisfosfonáty nebo méně než 0,3 % pacientů léčených denosumabem. Častěji se setkáváme s MRONJ u onkologicky nemocných, kdy postihuje přibližně 5 % pacientů s antiresorpční terapií. Vzhledem k obtížné terapii MRONJ, snížení kvality života, rizika trvalých následků i život ohrožujících komplikací a negativnímu ovlivnění léčby základního onemocnění je primární, sekundární a terciární prevence nejdůležitější strategií v přístupu k tomuto onemocnění, byť kvalita důkazů, na nichž jsou založena současná doporučení, je nízká. Autor v přednášce prezentuje stomatologická doporučení pro management pacientů s antiresorpční terapií, jejichž cílem je nejen minimalizovat riziko vzniku MRONJ a přidružených komplikací při současném zajištění patřičné stomatologické péče, ale také zabránění neadekvátnímu oddalování zahájení antiresorpční terapie a zbytečnému přerušování této léčby v rámci prevence osteonekrózy čelistí.

## VEDLEJŠÍ SÁL 1



### **Regenerace horizontálních a vertikálních kostních defektů alveolárního výběžku s použitím titanových sítí Mesh**

**Grzegorz Romaszkiwicz**  
*Soukromá praxe, Radom, Polsko*

Přednáška se věnuje použití titanových sítěk při horizontální a vertikální augmentaci kosti alveolárního výběžku (a. v.). Po extrakci zubu dochází ke změnám v měkkých tkáních a kostech. Pro zajištění dlouhodobého úspěchu léčby jsou klíčové vhodné anatomické podmínky v místě implantace. Známe různé techniky kostní regenerace a. v. Zlatým standardem je GBR využívající vstřebatelné a nevstřebatelné membrány. Používají se postupy štěpení kostí. Často se také používá Khouryho metoda. Regenerace kosti s použitím titanových sítěk je méně oblíbená, i když ji lze použít pro horizontální i vertikální rekonstrukci kosti. Regenerace kostí pomocí titanových sítěk nepatří do skupiny GBR procedur. Předvídatelnost procedur kostní regenerace pomocí titanových sítěk je založena na skvělém prokrvení augmentované oblasti, a právě proto riziko selhání i při dehiscenci sítěk je výrazně nižší než v případě dehiscence při použití kolagenových membrán nebo nevstřebatelné PTFE membrány.



### **Rekonstrukce defektů tvrdého a měkkého patra pomocí tvářových slizničně-svalových laloků**

**Lukáš Hauer, Petr Pošta, Květoslava Váňová, Pavel Andrlé**  
*Stomatologická klinika LF UK a FN Plzeň*

Defekty tvrdého a měkkého patra s patologickým spojením ústní dutiny s dutinou nosní, čelistní nebo nosohltanové vznikají nejčastěji na traumatickém podkladě nebo v důsledku různých patologických stavů a jako následek jejich chirurgické léčby v této anatomické oblasti (nádory, osteonekrózy, záněty aj.). Neřešené oronazální a oronazální komunikace činí pacientům obtíže při řeči a příjmu stravy. V současnosti lze k jejich uzávěru použít protetické nebo chirurgické rekonstrukční postupy, volené vždy individuálně na základě posouzení lokálních a celkových faktorů u daného pacienta. V této indikaci existuje poměrně široké spektrum vhodných lalokových plastik, přičemž v posledních letech se do obliby dostávají především různé typy slizničně-svalových laloků musculus buccinator. Ty jsou výhodné především pro jejich spolehlivost, dobré prokrvení, tenkou strukturu, podobnost s nahrazovanou tkání, jednoduchost odběru a minimální morbiditu donorského místa. Autoři v přednášce na řadě kazuistik prezentují využití těchto laloků k uzávěru oronazálních a oronazálních komunikací v traumatologii a onkochirurgii.



## VEDLEŽÍ SÁL 1



## Sekundární orbitální rekonstrukce s využitím individuálních, tzv. „patient-specific“ implantátů

*Jiří Genčur, Daniel Hrušák, Lubor Hostička, Christos Micopulos, Marie Sajenko*  
Stomatologická klinika LF UK a FN Plzeň

Zlomeniny orbity jsou častou součástí poranění obličejového skeletu, přičemž tvoří 10 až 25 % všech kraniofaciálních traumat. Primární ošetření fraktury očné je standardním léčebným postupem s nejlepšími výsledky. Nesprávná diagnostika, selhání či odmítnutí léčby těchto poranění může vést k významným funkčním a estetickým deficitům s nutnou rekonstrukcí v druhé době. Sekundární rekonstrukce bývá spojena s řadou komplikací, kterým lze předcházet využitím tzv. „počítačem asistované chirurgie“, jejíž součástí je 3D analýza, virtuální simulace chirurgického výkonu, 3D modely skeletu a také individuálně zhotovené implantáty. Autoři prezentují dva typy těchto „patient-specific“ implantátů použitých k sekundární rekonstrukci posttraumatických defektů stěn orbity.



## Stomatologická příprava pacienta před plánovanou radioterapií v oblasti hlavy a krku a specifika následné stomatologické péče

*Radovan Mottl<sup>1</sup>, Lukáš Hauer<sup>2</sup>*

<sup>1</sup> Stomatologická klinika LF UK a FN Hradec Králové

<sup>2</sup> Stomatologická klinika LF UK a FN Plzeň

Osteoradionekróza je charakterizována nehojící se oblastí obnažené kosti čelistí trvající déle než 3–6 měsíců u pacientů léčených radiační terapií. Vedlejším účinkem radioterapie je poškození cév v místě ozáření s následnou poruchou mikrocirkulace vedoucí ke zpomalenému hojení kosti s možností vzniku sekundární infekce. Osteoradionekróza postihuje v průměru 7 % pacientů po radioterapii. Vzhledem k její obtížné léčbě je velmi důležitá primární, sekundární a terciární prevence. Autoři se ve svém sdělení zaměřují především na primární prevenci a prezentují přípravu onkologického pacienta před plánovanou radioterapií v oblasti hlavy a krku a zároveň zdůrazňují specifika následné stomatologické péče.

## VEDLEŽÍ SÁL 1



### Intraorální protrakce hypoplastické maxily u dětí

**Tomáš Broniš, Petr Michl, Eva Sedlatá-Jurásková**

*Klinika ústní, čelistní a obličejové chirurgie LF UP a FN Olomouc*

Jednou z příčin pseudoprogenního vztahu zubních oblouků a čelistí je hypoplazie horní čelisti projevující se frontálně obráceným skusem a III. třídou dle Anglea. Extraorálně tak dominuje oploštělý až konkávní profil obličeje, dolní ret nápadně vystupuje a přesahuje horní. Dominantními potížemi pacientů jsou ukusování potravy, u řady pacientů je porušena řeč. Někteří jedinci bývají svým okolím vnímáni negativně a z toho vyplývá i porucha psychosociální integrace, zejména u mladších jedinců. Po skončení růstu je tento stav léčen korekční mono- nebo bimaxilární ortognátní operací, která vyžaduje ortodontickou přípravu (dekompenzaci) a pooperační doléčení. V roce 2009 Hugo De Clerck publikoval interceptivní terapii u pacientů s progenií a pseudoprogenií, kterou o rok později nazval tzv. BAMP (bone-anchored maxillary protraction). Tato terapie je navržena pro děti mezi 11. a 14. rokem života a spočívá v zavedení čtyř skeletálně kotvených miniplate dlah typu Bollard s elastickými mezičelistními tahy, sloužícími k protrakci horní čelisti v době růstu, čímž nabízí určitou terapeutickou alternativu náročných ortognátních operací. I proto je cílem sdělení seznámit posluchače s klinickými příznaky III. skeletálních tříd, jejich klasifikací, léčbou a načasováním terapie.



### Není enda bez preenda

**Martin Košťál**

*K2 stomatologie, s. r. o., Trutnov*

Přednáška se zabývá přípravou zubu před ošetřením kořenových kanálků. Připomíná základní a nezbytné, leč až příliš často nenaplněvané předpoklady pro úspěšnou endodontickou léčbu. Diagnostika a precizní znalost zubní anatomie, korektní zhotovení a vyhodnocení rtg. snímků, kompletní exkavace kariézních hmot, izolace pracovního pole, přehled a přístup, preendodontická dostavba. Na kazuistikách vlastních a referovaných pacientů identifikuje chyby v jednotlivých krocích preendodontické přípravy, varuje před komplikacemi vyplývajících z nedodržení správného postupu a krok za krokem demonstruje postup pro maximalizaci pravděpodobnosti úspěchu ošetření endodontu. Dále navrhuje konkrétní postup přípravy zubu před plánovaným referováním pacienta k ošetření ke specialistovi. Na řadě příkladů ukazuje, že je to často (ne)kvalita preendodontie, co rozhoduje o úspěchu nebo selhání endodontického ošetření. Za cíl si klade oživení vybledlých znalostí v oblasti preendodontie, vyzdvihnout významu kvalitní přípravy a její klíčový vliv na úspěšnost léčby a připomenutí, že endodontie bez stabilních základů je hazard se zdravím pacientů i vlastní reputací.

## VEDLEŽÍ SÁL 1



## Nekariogenní defekty chrupu – od diferenciální diagnózy po možnosti terapie

**Jan Stibal<sup>1</sup>, Ivo Marek<sup>1,2</sup>**

<sup>1</sup> Stomatologické centrum STOMMA, Břeclav, Mikulov

<sup>2</sup> Klinika zubního lékařství LF UP a FN Olomouc

Abraze, eroze, atrice, abfrakce – dokážete od sebe jednotlivé typy defektů rozeznat? Víte, jaké mohou být jejich příčiny? Při jakém typu postižení se neobejdeme bez ortodontického předléčení? A jakou můžeme očekávat u jednotlivých etiologií prognózu? Nekariogenní defekty chrupu (tooth wear) jsou v dnešní době jednou z velkých výzev, kterým v zubních ordinacích čelíme. Progresivní, irreverzibilní, multifaktoriální a často nenápadně probíhající. Jejich včasná diagnóza a terapie vyžaduje schopnost lékaře rozeznat již iniciální znaky. Naopak sledování bez včasného zásahu může vést během krátké doby k devastujícím důsledkům na chrupu, a to i v případě, že původní etiologický faktor již není přítomen. Prevalence a závažnost nekariogenních defektů se v posledních dekádách zvyšuje a dramaticky rostoucí výskyt u dětí a mladých dospělých v posledních letech předjímá, s čím se budeme v blízké budoucnosti stále častěji v našich ordinacích potýkat. Autoři se ve své přednášce zaměří na diferenciální diagnostiku jednotlivých typů defektů, jejich etiologii, prognózu a možnosti terapie.



## Digitální stomatologie

**Jan Hulvert**

3DK, s. r. o., Praha

Cílem přednášky plně kazuistik je seznámit účastníky se základními pilíři, na kterých dnes stojí digitální stomatologie. Ať už se jedná o skenování, práci v CAD softwarech nebo 3D tisk, pochopení principů a souvislostí těchto odvětví výrazně usnadní přenesení „digitálních postupů“ do vlastní praxe a vybuduje základy pro následný rozvoj v rámci digitální stomatologie.

## VEDELEJŠÍ SÁL 2



### Mezizubní kazy u dětí – realita každodenní praxe

**Tereza Čelková**

*BRIXdent, s. r. o., Hradec Králové*

Mezizubní kazy patří mezi nejčastější problémy, se kterými děti přichází do zubních ordinací, a to už v předškolním věku. Často bohužel nejsou správně vyšetřené, a tak s mezizubními kazy i odcházejí, aniž by o nich lékař či rodič věděli. Nediagnostikované mezizubní kazy se pak bez včasného zásahu stávají i nejčastější příčinou předčasných extrakcí dočasných zubů. Během této přednášky si ukážeme, jak to změnit. Jak mezizubním kazům u dětí efektivně předcházet, jak je včas diagnostikovat, jak je léčit a také jak to vše komunikovat s dětským pacientem a jeho rodiči tak, aby to přijali. Zn. minimum teorie, maximum soft skills.



### Ošetření nespolupracujících dětských pacientů

**Radmila Novozámská**

*Zubní ordinace RADNO, spol. s r. o., Praha*

Při péči o dětské pacienty se často dostáváme do situací, kdy způsob a možnosti ošetření jsou určovány mírou spolupráce samotného pacienta a často i představami rodičů. S ohledem na výskyt kazu již v raném dětském věku, kdy bývá spolupráce problematická, ne-li nemožná, a později je zase ovlivněna již třeba negativními zkušenostmi z předchozích ošetření, je nutné si připravit různé alternativy ošetření, které nám dovolí odložit definitivní plány na dobu, která i jen v rámci věku umožní lepší spolupráci a nebo pomůže překlenout období nespolupráce v podobě sedací nebo ošetření v celkové anestezii.

## VEDLEŽÍ SÁL 2



## Poranění tvrdých zubních tkání, biologický podklad, terapie, komplikace

**Jana Vašáková**

*Stomatologická klinika 3. LF UK a FNKV Praha*

Úrazy zubů jsou druhým nejfrekventovanějším důvodem návštěvy zubního lékaře. Nejčastěji jsou postiženy horní frontální zuby, hovoříme o esteticky exponovaném úseku chrupu. Poranění tvrdých zubních tkání – fraktury – jsou častější ve stálé dentici u dětí staršího školního věku. Dělíme je na fraktury klinické korunky, fraktury kořene a fraktury procházející klinickou korunkou i kořenem. Terapie spočívá v náhradě ztracených tvrdých zubních tkání klinické korunky a znehybnění frakturovaných fragmentů v případě poranění kořene. Cílem je udržení poraněného zuby v dutině ústní do dokončení růstu čelistí dítěte. Autorka v průběhu sdělení popíše jednotlivé typy poranění tvrdých zubních tkání, způsoby jejich ošetření a ukáže na vlastních kazuistikách možné následky a jejich řešení.



## Sedace, premedikace, analgoterapie u dětí

**Petr Štourač**

*Klinika dětské anesteziologie a resuscitace LF MU a FN Brno*

Vysoký výskyt zubního kazu, neočekávatelné chování dítěte a představy rodičů o nestresujícím ošetření dítěte podporují potřebu použití premedikace, sedace a analgosedace v dětské stomatologii. Zejména v zahraničí jsou v posledních letech zaznamenány případy, kdy v rámci stomatologické péče u dětí došlo ke smrti nebo trvalému neurologickému poškození. Platí, že nejvíce ohroženy jsou nejmladší děti a děti s komplikovanější anamnézou. Klíčovými prvky v rámci zajištění bezpečnosti dětských pacientů se ukazují adekvátní monitorace a simulace s vysokou mírou věrnosti v rámci edukace. Edukace by měla být zaměřena i na správné dávkování a formu podání premedikace, analgezie a analgosedace. Jakkoliv výsledky žádné klinické studie neprokázaly vliv anestetik na rozvíjející se dětský mozek, je třeba, zejména u menších dětí, věnovat této problematice pozornost při pohovoru s rodiči a být i uvážlivý při indikaci výkonu. Jasným trendem posledních let je realizovat i ošetření zubů u dětí s použitím anesteziologických technik v ambulantním režimu či v režimu jednodenní chirurgie. Zde je třeba věnovat pozornost celému předoperačnímu období, tedy správné indikaci u vhodných pacientů, správné volbě anesteziologické techniky a v neposlední řadě bezpečnému propuštění pacienta do domácí péče poučených rodičů. Přednáška shrnuje moderní pohled na tento segment anesteziologické péče se zaměřením na použití technik zvyšujících analgetickou úspěšnost a bezpečnost pacientů.

## VEDLEŽÍ SÁL 2



### Orální kandidózy a neoplazie – klinická studie

**Jan Liška<sup>1</sup>, Veronika Lišková<sup>1</sup>, Lukáš Hauer<sup>1</sup>, Omid Moztarzadeh<sup>1</sup>, J. Ferda<sup>2</sup>, O. Topolčan<sup>3</sup>**

<sup>1</sup> Stomatologická klinika LF UK a FN Plzeň

<sup>2</sup> Klinika zobrazovacích metod LF UK a FN Plzeň

<sup>3</sup> Oddělení imunochemické diagnostiky LF UK a FN Plzeň

Orální chronické kandidózy nacházíme při dlouhodobém či komplexním oslabení obranyschopnosti organismu či bariérových mechanismů dutiny ústní. Při bioptickém vyšetření chronické hyperplastické kandidózy (CHC) jsou často přítomny orální epitelální dysplazie (OED). Navzdory intenzivní péči dochází ve zvýšené míře k výskytu karcinomu sliznice dutiny ústní (OSCC). CHC je stále vzácnou formou orální kandidózy. V naší studii však sledujeme 175 pacientů s histologickou verifikací tohoto onemocnění. Mimo faktory běžně spojované s indukci kandidových infekcí vyšetřujeme lokální i DÚ vzdálené neoplastické procesy. Při sledování 175 pacientů s CHC se v průběhu dispenzarizace odhalil u 10 % případů intraorální maligní proces a ve vysoké míře také extraorální tumory. Na základě těchto nálezů se zahájilo vyšetřování dostupných onkomarkerů. Při suspekci se pacienti vyšetřili adekvátní metodou na Klinice zobrazovacích metod. Po stagingu byli prezentováni k ošetřujícím specialistům. Oporní charakter mykotických infekcí lze využít k nalezení anamnesticky neznámých procesů ohrožujících život pacienta. Komplexní péče u CHC zlepšuje životní prognózu pacientů.



### Orální lichen planus – retrospektivní studie 236 histologicky verifikovaných pacientů

**Veronika Lišková<sup>1</sup>, Jan Liška<sup>1</sup>, Lukáš Hauer<sup>1</sup>, Denisa Kacarovská<sup>2,3</sup>**

<sup>1</sup> Stomatologická klinika LF UK a FN Plzeň

<sup>2</sup> Šiklův ústav patologie LF UK a FN Plzeň

<sup>3</sup> Bioptická laboratoř, s. r. o., Plzeň

Orální lichen planus (OLP) a orální lichenoidní léze (OLL) jsou klinické formy chronického onemocnění sliznice dutiny ústní s obtížně stanovitelnou etiologií, z této skutečnosti vychází nutnost komplexní léčby a riziko tvorby orálních epitelálních dysplazií (OED) i karcinomu dutiny ústní (OSCC). Udávané riziko maligní transformace je dle srovnávacích studií 0,5–3,5 %. Pro úspěšnou terapii je nutná spolupráce stomatologů s dermatology i interními ošetřujícími. OLP je vnímán jako časté onemocnění ústní sliznice s incidencí až 2,5 %. V naší studii je sledováno 237 pacientů s histologickou verifikací této choroby. U každého případu byly stanoveny anamnestické a klinické rizikové faktory pro etiologii i progresi lézi. Terapie zahrnovala chirurgické výkony, užití lokálních kortikosteroidů, laserovou terapii a změnu medikace či způsobu dentální sanace. Průběžně byla prováděna kultura vyšetření k vyloučení kontaminace candidami, korelace klinického nálezu a subjektivních potíží. V případech znaků progresu v malignitu (MTR) následovala reexcise. Bylo sledováno 237 pacientů ve věkovém rozsahu primární verifikace OLP či OLL 21–84 let. Určily se lokální a systémové rizikové faktory. Díky zpětné vazbě na ošetřující lékaře pak došlo i k identifikaci dosud nedagnostikovaných projevů lichen ruber planus či tyreopatií. Při podezření na indukci medikací či stomatologickým materiálem se indikovala výměna. Skrze sledování objektivního nálezu REU metodikou a subjektivních potíží VAS se zlepšily možnosti managementu choroby i včasného záchytu MTR

## VEDLEŽÍ SÁL 2

lézí. Oproti obecně akceptovanému názoru o vyšších rizicích MTR zejména v oblastech jazyka a bukalní sliznice se v naší studii transformovaly častěji léze alveolární, a to i u pacientů s čistě hyperkeratotickými změnami lézí. Management onemocnění se zlepšil i díky přímé korelaci subjektivních hodnocení bolesti, palčivosti a suchosti orální sliznice vůči klinickému nálezu a anamnestickým údajům pacientů. U pacientů s délkou dispenzarizace přes dva roky i přes komplexní péči došlo k MTR u 6,8 % případů. Pro úspěšnou péči o pacienty s OLP/OLL je nutné znát podrobné anamnestické údaje, interakce možných kofaktorů. Pro sledování a management léčby musíme užívat dostupné možnosti monitorace subjektivních a objektivních projevů a být důslední v časných průkazech OED a maligních zvratů lézí v OSCC.



### Minimalizace právního rizika ve stomatologické praxi. Informovaný souhlas. Kdy se soudit a kdy ne. Co nám hrozí?

**Tomáš Doležal<sup>1</sup>**

**Roman Šmucler<sup>2,3</sup>**

<sup>1</sup> Ústav státu a práva AV ČR, Praha

<sup>2</sup> 1. lékařská fakulta UK, Praha

<sup>3</sup> Slovenská zdravotnícka univerzita, Bratislava, Slovensko

Pochopení skutečného smyslu a obsahu informovaného souhlasu a řízení rizik ve stomatologické péči patří mezi největší problémy postsocialistického zdravotnictví. Ještě stále pracuje celá generace zubních lékařů vychovávána v tom, že „lékař nejlépe ví“, což na jednu stranu dávalo lékařům velkou volnost v rozhodování, ale zároveň lékař přebíral v podstatě všechna rizika, neboť rozhodoval o pacientovi. V současné době, s vědomím právních úprav v EU, potažmo v České republice, tak, jak kdysi tyto úpravy začaly ve Spojených státech amerických po druhé světové válce, je rozhodnutí pacienta klíčové. Nejde o formální věc, jak přetrvává v mnoha myslích, ale je opravdu potřeba, aby pacient činil rozhodnutí zrale a odpovědně s maximem dostupných a pochopitelných informací. Tím nejenom že je naplněn etický rozměr medicíny, ale také se snižují rizika pro lékaře i zubního lékaře, neboť pacient přijal svou část odpovědnosti za zvolený postup. Pokud toto má být naplněno, proces rozhodování nemůže být formální, ale musí to být skutečné rozhodnutí. Ve světě existuje řada pravidel, která je potřebné zavést do České republiky, a tím se dramaticky zvýší právní jistota pacientů i zubních lékařů. Proces informace jde v dnešní době velmi dobře automatizovat či delegovat na členy dentálního týmu. Těžká a důležitá rozhodnutí je třeba učinit v případě konfliktu s pacientem, pokud selhala komunikace. Soudit se? Za jakých podmínek a kdy ne? Kdy využít pomoc mediátorů, kdy vtáhnout do problému pojišťovny? V neposlední řadě je třeba si pojmenovat ekonomická rizika, která plynou z provozování zubní praxe, a uvědomit si, jakým způsobem je možno tato rizika pojistit, ať už formálně u pojišťovny, nebo vytvářením různých fondů, či jakým způsobem snižovat rizika formou mediací.

# ABSTRAKTY

## POSTEROVÁ SEKCE



### Prevalence zubního kazu a anomálie počtu zubů u rozštěpových dětí

*Eliška Dokoupilová, Jana Vašáková, Jan Borovec, Magdalena Koťová*  
Stomatologická klinika 3. LF UK a FNKV Praha

Cílem studie bylo zjistit prevalenci zubního kazu a anomálie počtu zubů v dočasně a stálé dentici u dětí s obličejovým rozštěpem. U 47 dětí s obličejovým rozštěpem (24 chlapců, 23 dívek) ve věku 4–14 let byly hodnoceny panoramatické rentgenové snímky (28 s dočasným chrupem, 23 se stálým). K hodnocení kazivosti byl použit index kpe/KPE. Výsledky byly porovnány s dostupnými daty kazivosti českých dětí. Dále bylo zaznamenáno pohlaví, typ rozštěpu (LAHSAL klasifikace) a počet zubů v obou denticích. Výsledky ukazují, že prevalence zubního kazu u dětí s obličejovým rozštěpem byla vyšší v dočasném chrupu, a naopak nižší ve stálém v porovnání s dříve zjištěnými daty u zdravých českých dětí. Neexistuje žádná významná souvislost mezi prevalencí zubního kazu a pohlavím. U dětských pacientů s rozštěpem primárního patra bylo výrazně více nadpočetných zubů.



### Kašovitá vs. běžná strava – záleží na tom?

*Jitka Luňáčková*  
Stomatologická klinika 1. LF UK a VFN Praha

Přítomnost vyzrálého zubního plaku je etiologickým faktorem pro vznik zubního kazu a zánětlivých onemocnění parodontu. Na kazuistice dvou pacientů (klient AB a XY) v plné ústavní péči bude demonstrována role konzistence stravy na dentální zdraví, a to v souvislosti s množstvím zubního plaku, resp. zubního kamene. Klienti byli stejného věku (42 let) a ze stejného centra sociální péče. Osobní anamnéza zahrnovala DMO a středně těžkou (AB) či těžkou (XY) mentální retardaci. Čištění zubů bylo prováděno personálem centra. Oba klienti byli chodící, nekomunikovali verbálně ani neverbálně a jejich spolupráce při vyšetření byla srovnatelná: nechali se usadit na křeslo, na pokyny k otevření úst nereagovali, bylo možné provést pouze základní klinické vyšetření. U obou pacientů bylo přítomno významné množství zubního plaku, resp. zubního kamene, s tím rozdílem, že u klienta AB bylo toto omezeno na predilekční místa, kdežto u klienta XY bylo masivní množství zubního kamene přítomno i mimo ně (např. na okluzních plochách). Významný rozdíl byl ve stravě klientů, u klienta AB se jednalo o běžnou stravu, kdežto klient XY měl stravu kašovitou až tekutou (nebyl schopen stravu rozkousat). Pacienti byli následně ošetřeni v celkové anestezii. Předložená kazuistika poukazuje na konzistenci stravy (kašovitá, tekutá apod.) jako na rizikový faktor, na který bychom neměli zapomínat. Vzhledem k redukci či absenci mastikace a kontaktu pevného sousta se zuby dochází při nedostatečné úrovni čištění k tvorbě vyzrálého zubního plaku i mimo predilekční místa.



## POSTEROVÁ SEKCE



## Patologická zlomenina dolní čelisti jako následek chronické apikální periodontitidy a kolemčelistního zánětu – kazuistika

**Dávid Száraz, Vojtěch Peřina, Petr Pokorný**

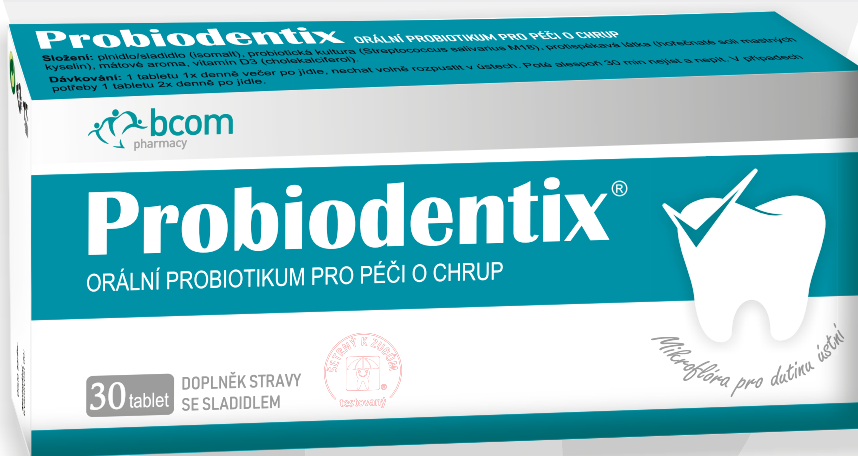*Klinika ústní, čelistní a obličejové chirurgie LF MU a FN Brno*

Definice: Patologické zlomeniny dolní čelisti jsou vzácné a představují méně než 2 % všech zlomenin dolní čelisti. Jsou to zlomeniny, které se vyskytují v oblastech, kde byla kost oslabena základním patologickým procesem. Patologické zlomeniny obvykle vznikají v oblastech osteomyelitidy, osteoradionekrózy a medikamentózně podmíněné osteonekrózy, nebo jako následek rozsáhlých cyst čelistí, benigních, maligních nebo metastatických nádorů. Popisovaný případ: 30letý pacient s perimandibulárním abscesem se dostavil na kontrolu pro progresi otoku v oblasti dolní čelisti vlevo. V rámci anamnézy byl pacient bez zátěže, žádné léky chronicky neužíval. Tři dny před návštěvou naší kliniky byla provedena intraorální incize na LSPP a užíval Dalacin C 300 mg po 8 hodinách. Klinicky byl popsán jen měkký otok, nepatrná hnisavá exsudace z incizní rány vestibulárně u zubu 36 a viklavost zubů 36 a 37 I. stupně, dále pokleповá bolestivost zubu 36 s rozsáhlým kazem distálně. Na rtg. se potvrdil kaz zubu 36 penetrující do pulpy, nebylo přítomno periapikální projasnění. V rámci ošetření byla doplněna incize sublingválně a doporučeno pokračovat v antibiotické terapii. Stav se zlepšoval a pacient byl objednan k extrakci zubu za měsíc, ovšem k výkonu se nedostavil. Po dvou měsících od první návštěvy se pacient opět dostavil akutně pro „křupnutí“ v čelisti a pocit porušeného skusu. Klinicky byl přítomen opět otok perimandibulárně vlevo, zub 36 s viklavostí III. st., při vyšetření dle Szazamy bolestivost a patologické oddálení zubů 35, 36. Dle popisu OPG a CT hlavy se jednalo o nedislokovanou zlomeninu dolní čelisti v oblasti zubu 36 na podkladně osteomyelitidy. Byla provedena revize dolní čelisti s extrakcí zubu 36 v celkové anestezii. Vzhledem k extenzivnímu rozsahu osteomyelitidy a množství zánětlivých tkání byla jako metoda fixace zvolena pevná mezičelistní vazba na šest týdnů. V rámci výkonu byl odebrán stěr z rány k mikrobiologickému vyšetření. Byla potvrzena jen ojedinělá přítomnost Streptococcus alfa haemolyticus bez anaerobních bakterií. Po demontáži mezičelistní fixace následovala rehabilitace otevírání. Pacient byl dále bez potíží, dle kontrolního OPG došlo ke konsolidaci lomné linie. Prezentovaná kazuistika je příkladem neobvykle rychlého průběhu osteomyelitidy a patologické zlomeniny u celkově zdravého pacienta po dobu 2 měsíců od prvotního vyšetření.

# ProbiodentiX®

## Doplňěk stravy

ProbiodentiX obsahuje v tabletě patentovanou stabilizovanou (lyofylizovanou) kulturu *Streptococcus salivarius* M18 produkující nízkomolekulární peptidy schopné inhibovat růst jiných nežádoucích bakterií. Jedná se tedy o přátelskou bakterii izolovanou z přirozené lidské mikroflóry dutiny ústní. Bakterie druhu *Streptococcus salivarius* jsou přirozenou součástí mikroflóry v dutině ústní.



## Proč ProbiodentiX?

[www.probiodentiX.cz](http://www.probiodentiX.cz)



### Trojí ochrana

Štěpí zubní plak, neutralizuje kyselý pH a zabráňuje tvorbě nežádoucích bakterií.



### Chrání dutinu ústní

Díky svému složení efektivně bojuje proti vzniku paradontózy a zánětu dásní.



### Udržuje mikroflóru

Obsahuje přátelskou bakterii, která je přirozenou součástí mikroflóry v dutině ústní.



### Chrání chrup

Díky vitamínu D3 přispívá ProbiodentiX k udržení normálního stavu zubů.



Dr. Frank SCHWARZ



Dr. Thomas HANSER



Dr. David NORRÉ



Prof. René FOLTÁN



Dr. Michele PERELLI

Srdečně Vás zveme na kongres

# HVĚZDY IMPLANTOLOGIE A AUGMENTAČNÍCH POSTUPŮ II

Jedinečná příležitost potkat největší kapacity v oboru  
poprvé společně v Praze, vychutnat si výborné jídlo a večer  
si nechat zpříjemnit koncertem Brass Avenue.

**23.–24. února 2024**

Vienna House by Wyndham Andel's Prague,  
Stroupežnického 21, 150 00 Praha 5 – Smíchov

[www.hvezdyimplantologie.cz](http://www.hvezdyimplantologie.cz)



**JPS Akademie**

Partner pro kvalitní, certifikované vzdělávání

Přehled všech akcí najdete na

[www.jps.cz/akademie](http://www.jps.cz/akademie)

Organizátor



Partneři

**Geistlich**  
Biomaterials

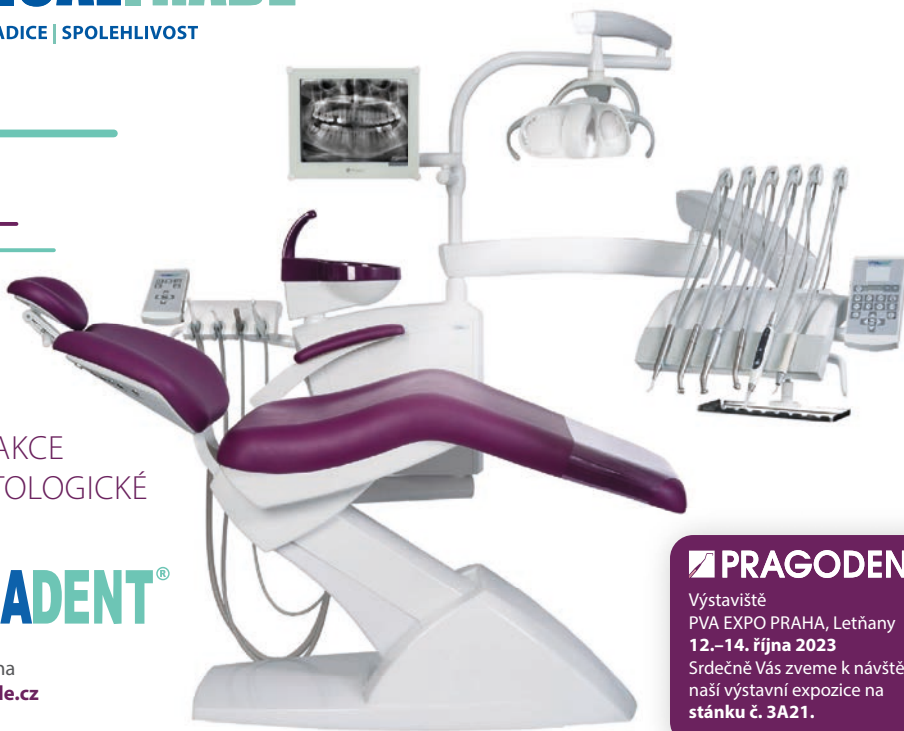**Dentsply**  
Sirona

**mis**  
MAKE IT SIMPLE

SPECIÁLNÍ AKCE  
NA STOMATOLOGICKÉ  
SOUPRAVY

## STOMADENT®

Podrobnosti akce na  
[www.medicaltrade.cz](http://www.medicaltrade.cz)



### PRAGODENT

Výstaviště  
PVA EXPO PRAHA, Letňany  
**12.–14. října 2023**  
Srdečně Vás zveme k návštěvě  
naší výstavní expozice na  
stánku č. 3A21.

Již 24 let spolupracujeme s renomovanými světovými výrobci k zajištění kompletního stomatologického vybavení do Vašich ordinací.

Naše společnost kladе vysoký důraz na kvalitu a spolehlivost nabízeného vybavení vč. zajištění komplexních servisních služeb.



**memmert**  
Experts in Thermostatics

**TECNODENT**  
ERGONOMIC INNOVATION



**Medical Trade, s.r.o.**

Technické dentální depo

📍 Křeslická 1, 101 00 Praha 10

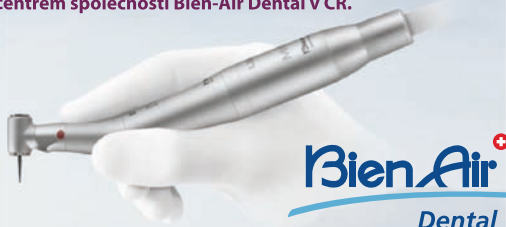☎ +420 272 765 043, +420 722 916 250

✉ [info@medicaltrade.cz](mailto:info@medicaltrade.cz)

Více informací naleznete na

[www.medicaltrade.cz](http://www.medicaltrade.cz)

Jsme oficiálním dodavatelem a servisním centrem společnosti Bien-Air Dental v ČR.



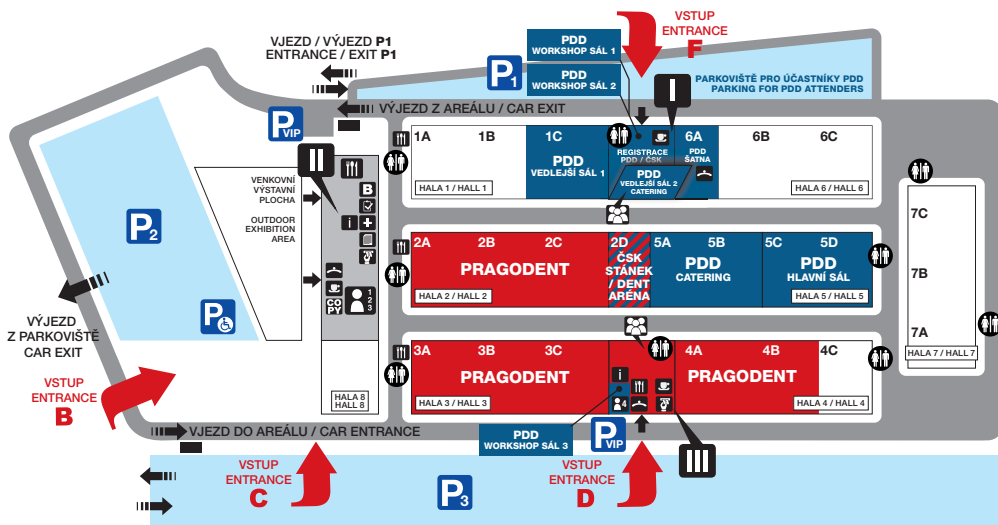
## PÁTEK 13. 10. 2023

HLAVNÍ SÁL	VEDLEJŠÍ SÁL 1	VEDLEJŠÍ SÁL 2
Dopoledne	Dopoledne	Dopoledne
Lutz Laurisch	Radovan Slezák Vladimíra Radochová Ondřej Heneberk Arnošt Onderka	Přemysl Krejčí Wanda Urbanová Hana Böhmová Petra Poláčková
Odpoledne	Odpoledne	Odpoledne
Tomáš Janota Petr Michl Roman Šmucler Steven P. Engebretson Štěpán Svačina	Šimon Belák Michal Štefanatný Petr Bednář	Josef Kučera Ivana Zajacová David Vařejčko Antonín Tichý

## SOBOTA 14. 10. 2023

HLAVNÍ SÁL	VEDLEJŠÍ SÁL 1	VEDLEJŠÍ SÁL 2
Dopoledne	Dopoledne	Dopoledne
Vojtěch Peřina Petr Němec Vladislav Barták Richard Salzman Luděk Peřinka	Grzegorz Romaszekwicz Lukáš Hauer Jiří Genčur Radovan Mottl Tomáš Broniš	Tereza Čelková Radmila Novozámská Jana Vašáková
Odpoledne	Odpoledne	Odpoledne
Ladislav Korábek Samuel Vokurka Lukáš Hauer	Martin Košťál Jan Stibal Jan Hulvert	Petr Štourač Jan Liška Veronika Lišková Tomáš Doležal Roman Šmucler





- I** Vstupní hala I / Entrance Hall I
- II** Vstupní hala II / Entrance Hall II
- III** Vstupní hala III / Entrance Hall III
- 1** Kongresový sál (1. patro Vstupní haly III)  
Congress Hall (1st floor in the Entrance Hall III)
- 2** Konferenční centrum ve Vstupní hale II (sály 1, 2, 3)  
Conference centre in the Entrance Hall II  
(conference rooms 1, 2, 3)
- 4** Přednáškový sál 4 (přízemí Vstupní haly III)  
Lecture Hall 4 (ground floor of the Entrance Hall III)
- i** Informace / Informations
- ✓** Registrace / Registration
- P** Parkoviště / Parking Area
- GO PY** Grafický a veletržní servis CREATIV EXPO  
Graphic and Exhibition Service CREATIV EXPO

- ATM** Bankomat / ATM Machine
- ☂** Šatna / Cloakroom
- ♿** WC
- +** První pomoc / First Aid
- 📰** Press centrum / Press Centre
- B** Business centrum / Business Centre
- ☕** Kavárna / Café
- 🍴** Restaurace / Restaurant



Metro linka C - stanice Letňany  
Subway line C - Letňany station



Nové testovací centrum HERBADENT bylo úspěšně představeno na březnovém **IDS**

Na pražském Pragodentu můžete vyzkoušet všechny novinky i vy.

